Volume XXI, Nr. 3, 2015, Timişoara, Romania
ISSN 2065-376X

SUPPLEMENT

MEDICINE IN EVOLUTION

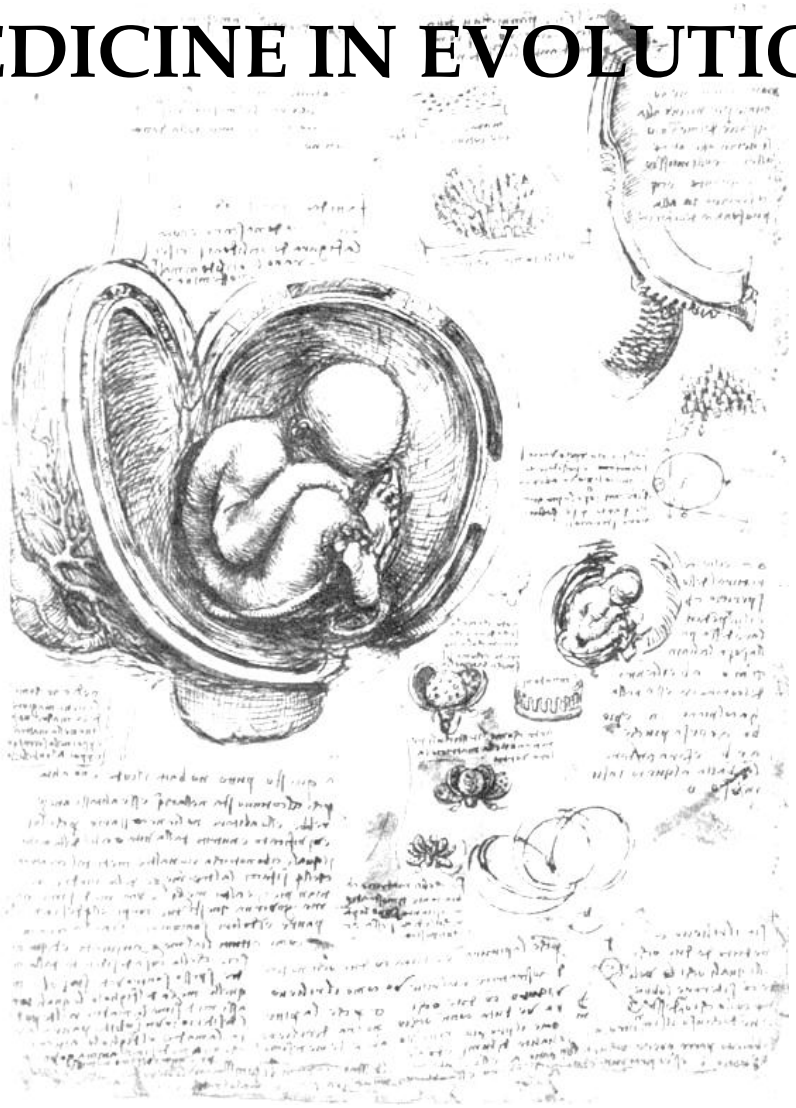

CENTER OF PROMOTING HEALTH EDUCATION AND MOTIVATION FOR PREVENTION IN DENTISTRY
CENTER FOR CONTINUOUS MEDICAL EDUCATION

medicineinevolution.umft.ro

Journal edited with the support of

ROLF MARUHN
GERMAN CONSUL TO TIMISOARA

&

Printed at: WALDPRESS, Timisoara,
17 Brandusei Street,
Phone/Fax: 0040256422247

Edited at: EUROSTAMPA, Timisoara
26, Revolutiei 1989 Street,
Phone: 0040256204816

CONGRESUL DE MEDICINĂ DENTARĂ CU PARTICIPARE INTERNAȚIONALĂ

A XX-a ediție a Zilelor Stomatologice Bănățene

-Ediție aniversară-

TIMIŞOARA
11-13 Iunie 2015

COMITETUL DE ORGANIZARE
ORGANIZING COMMITTEE

Preşedinte	Prof. Univ. Dr. Cristina-Maria Borţun Decan Facultatea de Medicină Dentară Timişoara
Preşedinte de onoare	Prof. Univ. Dr. Ioana Nica
Comitet organizatoric	Prof. Univ. Dr. Meda-Lavinia Negruţiu Conf. Univ. Dr. Luminiţa Nica Prof. Univ. Dr. Cosmin Sinescu Conf. Univ. Dr. Anca Jivănescu Conf. Univ. Dr. Emilia Ianeş Asist. Univ. Dr. Adrian Marinescu Asist. Univ. Dr. Enikö Tünde Stoica
Comitet ştiinţific	Prof. Univ. Dr. Carmen Todea Prof. Univ. Dr. Angela Codruţa Podariu Prof. Univ. Dr. Doina Onisei Prof. Univ. Dr. Emanuel Bratu Conf. Univ. Dr. Ştefan-Ioan Stratul Conf. Univ. Dr. Marius Pricop Conf. Univ. Dr. Corina Mărcăuţeanu Asist. Univ. Dr. Marius Boariu

Locaţie: Aula Magna a Universităţii de Medicina si Farmacie "Victor Babeş" din Timişoara (Piaţa Eftimie Murgu, nr. 2.)

Limbile oficiale ale Congresului: română şi engleză.

PROGRAMUL GENERAL

JOI, 11.06.2015	
08.00 – 09.00	Înregistrarea participanților
09.00 – 09.30	Ceremonia de deschidere a celui de-al XX-lea Congres cu participare internațională al Zilelor Stomatologice Banăţene
Sesiune Conferinţe **Moderatori: Cristina Maria Bortun, Meda Lavinia Negrutiu**	
09.30 – 10.30	Reabilitarea implanto-protetica intre clasic si modern. **Prof. Univ. Dr Norina Consuela Forna**
10.30 – 11.30	Optical Coherence Tomography in Dentistry – advantages and limits **Dr. Adrian Bradu (Applied Opticss Group, University of Kent, Canterbury, UK)**
11.30 – 12.45	High resolution synchrotron radiation tomography for dentistry applications **Prof. Univ. Dr. Adrian Manescu, Università Politecnica delle Marche, Dipartimento Di.S.C.O.**
12.45 – 13.30	Rolul DVO în reabilitarea protetică **Prof. Univ. Dr. Mercuţ Veronica**
13.30 – 15.00	Pauza de prânz
Sesiune Conferinţe **Moderatori: Luminita Nica, Marius Boariu**	
15.00 – 16. 00	Tehnologia protezei parţiale mobilizabile scheletate la nivel de mileniul III **Prof. Univ. Dr. Cristina Maria Borţun**
16.00 – 17.00	Adhesive bridge: minimally invasive dental treatments by using fiberreinforced composite restoration. **Prof. Univ. Dr. Radu Septimiu Campian** *După conferinta va avea loc worksop-ul „Adhesive bridge: minimally invasive dental treatments by using fiberreinforced composite restoration", sustinut de Prof. Dr. Radu Septimiu Câmpian si DT. MSc. PhDc. Willi Andrei Uriciuc. Workshop-ul se va desfășura cu începere de la ora 17.00 la sediul Facultatii de Medicina Dentara, Bd. Revoluției nr.9.* *Înscrierea se va face la Secretariatul Congresului.* *Număr de locuri limitat la 25 de participanți.*
17.00– 18.00	Paranasal swelling multidisciplinary approach - is the dentist involved? **Conf. Univ. Dr. Marius Pricop**
Comunicări orale	
18.00 - 18.10	Care sistem special este cel mai bun pentru supraprotezari? Supraprotezari pe dinti naturali **Luciana Goguţă, Anca Jivănescu, Florin Topală, Emanuel Bratu**
18.10 -18.20	Evaluarea coroanelor din disilicat de litiu dupa 5 ani de utilizare clinica **Anca Jivanescu, Luciana Goguta, Emanuel Bratu**
18.20 – 18.30	Restaurarea morfologiei ocluzale la pacienții cu bruxism **Corina Mărcăuţeanu, Topală Florin, Eniko Tunde Stoica, Luciana Goguță, Cosmin Sinescu, Meda Negruţiu**
18.30 – 18.40	Tehnici moderne de restaurare în eroziunea dentară **Eniko Tunde Stoica, Topală Florin, Corina Mărcăuţeanu, Ligia Molnar, Cosmin Sinescu, Meda Negruţiu**
18.40- 18.50	Restaurari protetice integral-ceramice unidentare **Emanuela Lidia Craciunescu, Meda Lavinia Negrutiu, Daniela Maria Pop, Cosmin Sinescu**
18.50 -19.00	Solventi organici si materiale polimerice indirecte **Adelina Elena Stoia, Anca Tudor**
19.00– 19.10	**Evaluarea microduritatii îmbinarilor metalice** Pop Daniela Maria, Craciunescu Emanuela Lidia, Sinescu Cosmin, Clonda Șerban Cezar, Marinescu Adrian George, Hajaj Tareq, Negruțiu Meda Lavinia
19.10 – 19.20	Importanta arcului gotic in determinarea relatiilor intermaxilare **Mitroi Felicia-Elena, Topală Florin Ionel, Dr. Eniko Tunde Stoica, Dr. Corina Marcauteanu, Cosmin Sinescu, Meda Negruţiu**

19.20 – 19.30	Alterantive terapeutice non-ortodontice in cazul malpozitiilor minore din zona frontala **Alexandra-Cristina Măroiu, Anca Jivănescu**
19.30 – 19.40	Metode neinvazive de diagnosticare a leziunilor musculo-scheletale la medicii dentisti **Cristina Talpos Niculescu, Anghel Mirella, Argesanu Veronica**
20.00	***Cocktail oferit de organizatori la Restaurantul Flora, Timisoara, Spl. Tudor Vladimirescu***

VINERI, 12.06.2015

Sesiune Conferinţe
Moderatori: Anca Jivanescu, Adrian Marinescu

09.00 – 11.00	Computerized Prosthetic Design **Prof. Univ. Dr. Michael E. Razoog, DDS, MPH,MS Departamentul de Biologie si Stiinta Materialelor, Divizia de Protetica Dentara, University of Michigan, Centrul de Excelenta Nobel Biocare, SUA)**
11.00 – 11.45	Ce credeam noi că știm și care este realitatea în terapia parodontală non-chirurgicală? **Conf. Univ. Dr.Dr. Stratul Stefan-Ioan**
11.45 – 12.45	Exigențe estetice în reabilitarea dinților frontali **Conf. Univ. Dr. Anca Silvia Vâlceanu**
12.45 -13.30	Principiile ergonomiei aplicate in cabinetele de medicina dentara **Conf. univ. Mirella Anghel**
13.30 – 15.00	Pauza de prânz

Sesiune Conferinţe
Moderatori: Cristina Bortun, Emilia Ianes

15.00 – 15.30	Mișcarea de reciprocitate în endodonție-progres și simplitate **Conf. univ. Dr. Luminița-Maria Nica**
15.30 – 16.00	Interdisciplinary collaboration in adult orthodontic therapy **Conf. Univ. Dr. Alexandru Ogodescu**
16.00 – 17.00	Antibioterapia în afecțiunile dento-alveolare. Concepte actuale **Conf. univ. Dr. Emilia Ianeș**

Comunicări Orale

17.00 -17.10	Rolul explorarilor imagistice in ortodontie **Porumb Anca, Popoviciu Ramona-Amina, Todor Liana, Matei Ruxandra, Ciavoi Gabriela, Tig Ioan, Dalai Camelia**
17.10 – 17.20	Relatia medic-pacient privita prin prisma eticii **Ciavoi Gabriela, Porumb Anca, Bechir Anamaria, Cuc Albinița, Dalai Camelia**
17.20 – 17.30	Estetica microscopică optică a interfeței compozit-smalț **Ruxandra Matei, Anca Porumb, Liana Todor**
17.30 – 17. 40	Studiul statistic al erorilor terapeutice la pacientii purtatori de proteze mobile si tulburarile psihosomatice asociate **Dalai Camelia, Ignat Romanul Ioana, Porumb Anca, Dalai Ciprian, Ciavoi Gabriela**
17.40 – 17. 50	Aspecte imagistice privind incluzia molarului trei maxilar **Liana Todor, Anca Porumb, Ruxandra Matei**
17.50 – 18.00	Aspecte clinice și corelații imagistice în odontectomia caninilor incluși **Adrian Niculescu, Arleziana Stan, Emilia Ianeș**
18.00 – 18.10	Importanța explorării CBCT in cazul tumorilor chistice ale maxilarelor **Doina Chioran, Ciprian Roi, Adrian Nicoară, Emilia Ianeș**
18.10 – 18.20	Bifosfonații, factor etiologic al osteonecrozei de maxilar - studiu retrospectiv efectuat în clinica de chirurgie omf- timișoara **Bogdan Hoinoiu, Ciprian Roi, Adrian Nicoara, Doina Chioran, Emilia Ianes**
18.20 – 18.30	Abordarea molarului de minte: rutină sau provocare? **Ciprian Roi, Adrian Nicoară, Doina Chioran, Diana Nica, Emilia Ianeș**
18.30 – 18.40	Augmentarea laterala a crestelor mandibulare inguste utilizand materiale de aditie si tehnici diferite **Diana Nica, Adrian Nicoara, Marius Pricop, Emilia Ianes**
18.40 – 18.50	Evidențierea leziunilor carioase necavitare prin metode neinvazive **Laura Cîrligeriu, Simina Ardelean, Marius Boariu, Adrian Marinescu, Sinescu Cosmin, Marius Leretter**
18.50 – 19. 00	Orthodontic and esthetic considerations regarding missing anterior teeth

	Bratu Dana Cristina, Camelia Szuhanek, Raluca Bălan, Andrușcă Andreea-Mariana, Tas Răzvan
19.00 - 19.10	Legislation and management in the dental office **Ramona Amina Popovici, Doina Onisei, Mihaela Codrina Levai, Angela Codruta Podariu**
19.10 – 19.20	Lip ties and tongue ties risk factors for right dento-maxillary system development **Ramona Amina Popovici, Atena Galuscan, Dan Onisei, Ramona Camelia Rumel, Anca Porumb**
SAMBATA, 13.06.2015	
Sesiune Conferinţe **Moderatori: Luminita Nica, Cosmin Sinescu**	
09.00 – 10.15	Nanobiomaterials and nanotechnologies in dentistry **Prof. Univ. Dr. Iulian Antoniac(University of Politehnica of Bucharest, Materials Science and Engineering Faculty, Biomaterials Group, Bucharest, Romania)**
10.15 – 11.30	Periodontal status assessment, treatment planning and prognostic considerations in patients candidated for implant therapy **Prof. Dr. Vincenzo Iorio Siciliano, DDS, PhD (Department of Periodontology, University of Naples Federico II)**
11.30 – 12.30	Atitudinea clinica in tratamentul periimplantitei **Prof. Univ. Dr. Emanuel Bratu**
12.30 – 13.30	Indications of mini implants in adult orthodontic treatment **Sef Lucr. Dr. Camelia Szuhanek**
13.30 – 15.00	Pauza de prânz
15.00 -17.00	**Sesiune prezentare postere**
P1	Factorii care influenteaza rata de succes a mini-implantelor ortodontice, evaluati cu ajutorul CBCT-ului **Adelina Popa, Camelia Szuhanek, Eleonora Schiller, Casiana Popa, Silviu Brad**
P2	Influența contaminării cu salivă asupra rezistenței adezivilor ortodontici **Golban Denisa-Maria, Borțun Cristina-Maria, Szuhanek Camelia**
P3	Impacted canines induced resorption. A CBCT study **Szuhanek Camelia, Golban Denisa-Maria, Schiller Eleonora**
P4	Dispozitive vacuum-formate în ortodonție **Grigore Adelina, Szuhanek Camelia, Onisei Doina**
P5	Aplicaţii clinice ale utilizării Mineral Trioxid Agregat în repararea perforaţiilor radiculare şi a dinţilor cu foramen apical larg **Răzvan-Mihai Horhat, Andreea Simona Puşcu, Corina Voinea, Henriette Nagy, Luminiţa Nica**
P6	Rolul tratamentului endodontic pe cale ortogradă în vindecarea leziunilor periapicale cronice: raport de cazuri clinice **Ioana Morar, George Ciocan, Diana Stan, Luminiţa Nica**
P7	Instrumentarea rotativă a canalelor radiculare curbe folosind sistemul ProTaper Next - prezentare de cazuri clinice **Alexandra Natu, Laura Orel, Alina Mocanu, Luminiţa Nica**
P8	Distribuţia tipurilor de diagnostice ale tulburărilor temporo-mandibulare în cadrul unui grup de pacienţi. **Sergiu-Alexandru Rădulescu; Teodor Trăistaru**
P9	Diagnosticul resorbţiilor cervicale externe cu ajutorul tomografiei computerizate cu fascicul conic (CBCT) **Andrei Şuclea, Andreea Cerdac, Adriana Dărăban, Luminiţa Nica**

CONGRESUL DE MEDICINĂ DENTARĂ
CU PARTICIPARE INTERNAȚIONALĂ
A XX-a ediție a Zilelor Stomatologice Bănățene
- Ediție aniversară -
TIMIȘOARA
11-13 iunie 2015

ADHESIVE BRIDGES : MINIMALLY INVASIVE DENTAL TREATMENTS BY USING FIBRE-REINFORCED COMPOSITE RESTAURATION

This work shop familiarizes the participants with fiber-reinforced composite solution in the minimally invasive dental treatments by using fiber, composite and optiglaze color.

The participants will meet:

- fibre reinforcement that is a fibre mesh that adds strength and toughness to composites in several directions. everStickNET fibre reinforcement is made from bidirectional glass fibres and a polymer resin gel matrix.
- light-cured restoratives that were developed using extensive expertise and knowledge of dental materials
- the participants will see that restauration looks better with optiglaze that provide -long-lasting color and surface gloss in an extremely easy way.

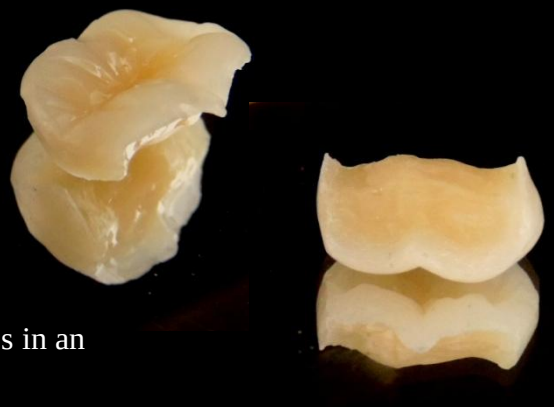

This work shop is a lecture hands on demonstration that has the following learning objectives :

- provide the participants with a clear overview of structure, components and physical properties of fiber-reinforced composites.
- allow the participants to identify the most suitable way to use everstick like a friendly structure and composite like a simple way to reach aesthetics.
- provide the participants with an understanding on the longevity of the reinforced restorations.
- provide the participants with the technical knowledge to fabricate direct or indirect fiber-reinforced composite restorations of various kinds: onlays, inlays, overlays and adhesive bridge.

This work shop will be sustained with an audience of up to the capacity of the room.

Prof. RADU SEPTIMIU CAMPIAN
Dean of the Faculty of Dental Medicine
Head of Oral Rehabilitation Departament
University of Medicine and Pharmacy
“Iuliu Hatieganu ” from Cluj-Napoca

DT. WILLI ANDREI URICIUC
Master in Materials Science
PhDc in Materials Engineering
Oral Rehabilitation Departament

SESIUNE CONFERINȚE

REABILITAREA IMPLANTO-PROTETICA INTRE CLASIC SI MODERN.

PROF. UNIV. DR. NORINA FORNA
Facultatea de Medicină Dentară, Universitatea de Medicină şi Farmacie Iaşi

Tehnicile clasice sunt un reper in orice planificare implanto-protetica avand in vedere evaluarea corecta a starii generale, loco-regionale si locale a pacientului. In acest context limitarile oferite de tehnicile clasice ne impun abordarea sistemelor moderne computerizate care pot aprecia in mod special unde si cum putem aplica solutii implanto-protetice. Tehnicile moderne precizeaza exact pozitia implantelor si a solutiilor protetice aferente dintilor naturali. O planificare a acestor solutii vizeaza realizarea wax-up si mock-up, previzionand solutiile implanto-protetice viitoare. Orice reconstructie osoasa care trebuie sa preceada solutia implantara se va efectua in raport de viitorul volum osos care reproduce creasta edentata normala in zona respectiva. Asigurarea succesului este guvernata de pasii planificati anterior.

OPTICAL COHERENCE TOMOGRAPHY IN DENTISTRY: ADVANTAGES AND LIMITS

DR. ADRIAN BRADU
Applied Opticss Group, University of Kent, Canterbury, UK

Optical coherence tomography (OCT) is a powerful imaging modality which provides many advantages for visualizing, diagnosing and monitoring the progression of various pathologies including not only those of the back of the eye for which OCT was invented for but also of some other biomedical tissues including teeth and also of a wide range of applications outside the biomedical world. The huge advantage of the OCT is that it can be used for "optical biopsy" without the need for excision and processing of specimens as in conventional biopsy and histopathology. However, OCT is a very technical demanding imaging method as it requires extremely high imaging speeds in order to generate high quality images. For this reason, improvements in OCT image are strongly dependent on advances in fundamental OCT detection and imaging technology.

My presentation will include an overview of the development of OCT imaging, the principles of OCT and different methods for image detection that enables advances in imaging performances with focus on the applicability of the OCT methods in dentistry. I am going to look into emphasizing the qualities of the OCT method for dentistry in terms of resolution, sensitivity, depth penetration and imaging speed. Side by side, I will illustrate with examples the efficiency of different OCT imaging methods starting with time-domain optical coherence tomography (TD-OCT), including the flying spot method and spectral domain optical coherence tomography (SD-OCT) techniques in both forms camera based and swept source based and finally I will be introducing a new OCT method, master slave optical coherence tomography (MS-OCT) first pioneered in the Applied Optics Group at the University of Kent, UK a couple of years ago and its capability of producing 3D volumetric images of the samples under investigation in general and of the tooth in particular.

Of course, apart from presenting the benefits the OCT technology can bring, a part of the presentation will be allocated to the presentation of the main challenges of the OCT methods when applied in dentistry. In particular I will be focused on showing the optical and mechanical limitations on increasing the resolution of the images, the depth penetration and more importantly the acquisition speed which in the end limits the capacity of the OCT machines to be used as real-time imaging instruments when imaging the teeth. In this respected different optical configurations, such as non-common and common path will be demonstrated.

HIGH RESOLUTION SYNCHROTRON RADIATION TOMOGRAPHY FOR DENTISTRY APPLICATIONS

PROF. UNIV. DR. ADRIAN MANESCU
Università Politecnica delle Marche, Dipartimento Di.S.C.O., Via Tronto 10, 60126 Ancona, Italy

X-ray computed microtomography (micro-CT) allows an easy 3D reconstruction of the imaged specimens, together with a complete morphological analysis, offering the possibility to perform in-vivo, ex-vivo or in-vitroexperiments. The use of X-rays delivered by Synchrotron Facilities has several advantages compared to X-rays produced by Laboratory sources. It includes the possibility to take advantage of the high photon flux, which guarantees the achievement of very high spatial resolution, with good signal-to-noise ratio. Furthermore, the Synchrotron-produced X-ray beam is tuneable, thus allowing to perform measurements at different energies, eliminating also the beam hardening effects. Traditionally, absorption imaging with micro-CT in medical applications is conducted with almost no distance between sample and detector. Homogeneous materials with a low attenuation coefficient or heterogeneous materials with a narrow range of attenuation coefficients will produce insufficient contrast for absorption imaging. For such materials, the imaging quality can be enhanced through the use of phase contrast imaging (PCI) with an increased distance between sample and detector and the subsequent application of phase-retrieval algorithms. Furthermore, whereas PCI is based on a single distance between the detector and the sample, holotomography (HT) involves imaging at several

distances, then combining the phase shift information to generate 3D reconstructions. HT is helpful when materials with different absorption coefficients are imaged together or when the material of interest has very small variations in attenuation coefficients, which lead to unsatisfactory imaging results even with PCI techniques.

The use of the above mentioned techniques for the microstructural investigation in different dentistry applications will be addressed during the lecture.

ROLUL DVO ÎN REABILITAREA PROTETICĂ

MERCUŢ VERONICA, SCRIECIU MONICA, POPESCU SANDA MIHAELA, AMĂRĂSCU MARINA, DIACONU DIANA LUCIA

Facultatea de Medicină Dentară, Universitatea de Medicină şi Farmacie Craiova

Stabilitatea ocluzală este un element important în orice reabilitare protetică şi ea rezultă dintr-o ocluzie de intercuspidare maximă stabilă, o dimensiune verticală de ocluzie satisfacatoare şi din realizarea unor contacte interdentare funcţionale.

Termenul de „dimensiune verticală" defineşte înălţimea etajului inferior al feţei măsurată între doua puncte sagitale, mediane, arbitrar situate, unul pe masivul facial fix iar celalalt pe arcul mandibular mobil. Este vorba despre repere cutanate, deoarece reperele osoase intervin in analiza teleradiografică.

Dimensiunea verticală de ocluzie(DVO) reprezintă după LEJOYEUX, „inăltimea etajului inferior al fetei sau distanta dintre punctul subnasal si punctul gnation, in timp ce pacientul are arcadele dentare in ocluzie". Edentaţia totală, unele forme de edentaţia parţială întinsă şi de uzură dentară se asociază cu micşorarea DVO.

Determinarea corectă a DVO constituie o provocare pentru orice medic dentist, deoarece aceasta reprezintă un factor important în funcţionalitatea aparatului dento- maxilar şi în prognosticul reabilitării protetice.

TEHNOLOGIA PROTEZEI PARŢIALE MOBILIZABILE SCHELETATE LA NIVEL DE MILENIUL III/ REMOVABLE PARTIAL DENTURE FOR THE 3RD MILLENNIUM

PROF. UNIV. DR. CRISTINA MARIA BORŢUN

Facultatea de Medicină Dentară, Universitatea de Medicină şi Farmacie „Victor Babeş" Timişoara

Noutăţile din domeniul tehnologiei protezelor parţiale mobilizabile sunt legate de proiectarea computerizată a pieselor protetice, de materialele noi apărute, de metodele moderne de realizare prin sisteme de rapid prototyping sau CAD/CAM.

Opţiuni actuale ar fi: machetarea manuală în ceară şi turnarea (sistemul clasic); utilizarea prefabricatelor metalice asamblate prin îmbinări sudare; injectarea materialelor termoplastice (poliamide sau răşini acetalice); utilizarea sistemului – labsite pentru variantele de scanare/printare 3D: varianta directă metalică sau polimerică. Componenta metalică a protezei scheletate se finalizează, fie prin substracţie, fie prin adiţie – sinterizare, ea fiind materializată "in-house" sau în centre specializate CAM.

Beneficiile metodelor moderne sunt legate de: economisirea materialelor, de îmbunătăţirea caracteristicilor de biosecuritate, de abilitatea de a stoca şi/sau schimba design-ul pentru a reconfigura componenta metalică a protezei fără a reporni întregul proces, de posibilitatea de a transmite informaţia despre modele/design/proteză între tehnicieni şi medici prin internet / e-mail pentru a ajuta productivitatea şi un proces productiv cu un flux de lucru extrem de scurt, precis şi eficient.

Cuvinte cheie: proteza parţială mobilizabilă, sisteme de rapid prototyping, CAD/CAM

The latest news in the area of removable partial dentures technology are highly connected to computerized projecting of prosthetic pieces, to new materials, to modern methods of implementation through rapid prototyping systems or CAD/CAM.

Current options consist in: manual wax-up and casting (classic procedure); use of metallic prefabricated assembled through welding; injection with thermoplastic materials (polyamides or acetal resins); use of a Labsite system for 3D printing/scanning: direct metallic or polymeric version. The framework of removable partial denture is finalized either through subtraction or through addition-sintering, being materialized "in-house" or in specialized CAM centers.

The benefits of modern methods are connected to: saving materials, improvement of bio security characteristics, ability to store/change design for reconfiguration of metallic framework of the prosthesis without restarting the entire process, possibility to send information about models/design/prosthesis between dental technicians and dentist via email/internet, in order to improve productivity and an extremely short productive process, accurate and efficient working flux.

ADHESIVE BRIDGE: MINIMALLY INVASIVE DENTAL TREATMENTS BY USING FIBER REINFORCED COMPOSITE RESTORATION

PROF. DR. RADU SEPTIMIU CAMPIAN DT. MSC. PHDC. WILLI ANDREI URICIUC
Facultatea de Medicină Dentară, Universitatea de Medicină şi Farmacie Cluj

This work shop familiarizes the participants with fiber-reinforced composite solution in the minimally invasive dental treatments by using fiber, composite and optiglaze color. The participants will meet: - fibre reinforcement that is a fibre mesh that adds strength and toughness to composites in several directions. everStickNET fibre reinforcement is made from bidirectional glass fibres and a polymer/ resin gel matrix. – light-cured restoratives that were developed using extensive expertise and knowledge of dental materials – the participants will see that restauration looks better with optiglaze that provide –long-lasting color and surface gloss in an extremely easy way. This work shop is a lecture hands on demonstration that has the following learning objectives: - provide the participants with a clear overview of structure, components and physical properties of fiber-reinforced composites. – allow the participants to identify the most suitable way to use everstick like a friendly structure and composite like a simple way to reach aesthetics. – provide the participants with an understanding on the longevity of the reinforced restorations. – provide the participants with the technical knowledge to fabricate direct or indirect fiber-reinforced composite restorations of various kinds: onlays, inlays, overlays and adhesive bridge. This work shop will be sustained with an audience of up to the capacity of the room. (max. 30 participants)

ABORDAREA MULTIDISCIPLINARA A TUMEFACTIILOR PARANAZALE – ESTE SI MEDICUL STOMATOLOG IMPLICAT?/ PARANASAL SWELLING MULTIDISCIPLINARY APPROACH - IS THE DENTIST INVOLVED?

CONF. UNIV. DR. M. PRICOP
Oral and maxillofacial surgery departement, Facultatea de Medicină Dentară, Universitatea de Medicină şi Farmacie "Victor Babes" Timisoara

OBIECTIV: tumefactiile paranazale reprezinta o patologie relativ frecventa la nivelul feței. Scopul studiului este de a prezenta experiența noastră în ceea ce privește etiologia, comportamentul clinic si tratamentul acestui tip de patologie.

METODA: Cazurile au fost analizate cu privire la următorii parametri: vârstă, sex, etiologie, caracteristici radiologice și imagistice, histopatologie și prognostic. Am făcut și o comparație cu datele din literatura internaționala de specialitate.

REZULTATE: Am găsit la pacientii examinati mai multe tipuri de tumefactii paranazale. Cea mai mare parte dintre dintre acestea sunt inflamatorii de origine, dar am găsit si cazuri tumorale și traumatice. Nu toate cazurile aparțin specialitatii de chirurgie maxilo-faciala, unele trebuind să fie trimise la specialiști ORL. Pentru unele cazuri, implicarea medicului stomatolog este necesara, mai ales pentru patologia periapicala a dinților maxilari.

CONCLUZII: datorită condițiilor anatomice locoregionale, apariția unei tumefactii paranazale este un element de gravitate, care trebuie privit cu toată atenția. Tratamentul pentru tumefactiile paranazale este multidisciplinar și se realizează prin terapie medicamentoasa, chirurgie, fizioterapie.

OBJECTIVE: Paranasal swelling are a relatively common pathology of the face. The purpose of this report is to present our experience with regard to the ethiology, clinical behaviour, and treatment of this type of pathology.

METHODS: The cases were analyzed with regard to the following parameters: age, gender, ethiology, radiological and imagistic features, histopathology and prognosis. We made also a comparison with international data.

RESULTS: We found on patients many types of paranasal swelling. The most part of them are inflammatory in origin, but we found tumoral and traumatic cases too. Not all cases belong to maxillofacial surgery specialty, some have to be sent to ENT specialists. For some cases, involving the dentist is required, especially for granulomas of the maxillary teeth.

CONCLUSION: Due to locoregional anatomical conditions, the appearance of a paranasal swelling is a gravity element that must be watched with all the attention. Treatment for paranasal swelling is multidisciplinary and is carried out by drug therapy, surgery, phisiotherapy.

COMPUTERIZED PROSTHETIC DESIGN

PROF. UNIV. DR. MICHAEL E. RAZOOG, DDS, MPH,MS
Departamentul de Biologie si Stiinta Materialelor, Divizia de Protetica Dentara, University of Michigan, Centrul de Excelenta Nobel Biocare, SUA)

Innovations continue in the area of dental restorations for implants and natural teeth. From CAD/CAM dentures to precise surgical guides no longer is the restorative dentist and technician tied to "off the shelf" solutions and to traditional methods of delivering quality restorative care.

This presentation will focus on the evolution in CAD/CAM dentistry in Prosthodontics with an emphasis on new usage of materials to restore the complex patient treatments. We will discuss our experiences with the use of intraoral and laboratory scanners and the resulting prosthetic treatment. There will also be a discussion of problems we have encountered in using CAD/CAM solutions. This is important because while innovation is exciting, it usually comes with hidden challenges and pitfalls.

CE CREDEAM NOI CĂ ȘTIM ȘI CARE ESTE REALITATEA ÎN TERAPIA PARODONTALĂ NON-CHIRURGICALĂ?

CONF. UNIV. DR. STRATUL STEFAN-IOAN, AS. UNIV. DR. RUSU DARIAN
Facultatea de Medicină Dentară, Universitatea de Medicină şi Farmacie "Victor Babes" Timisoara

Terapia initiala parodontala (terapia non-chirurgicala, terapia de faza I) cumuleaza totalitatea masurilor terapeutice menite a reduce inflamatia si infectia parodontiului, inainte ca acesta sa fie supus terapiei corectoare (chirurgicale). Uneori, terapia initiala singura poate ameliora boala parodontala in asa masura incit terapia chirurgicala devine ne-necesara. Printre componentele terapiei initiale, SRP joaca de departe rolul cel mai important, intrucit tinteste indepartarea iritantilor (tartru si restaurari debordante) si placii bacteriene, organizate sub forma de biofilm. Oricit ar parea de banal, indepartarea eficienta a tartrului si a placii ramine singura masura eficienta in terapia si profilaxia bolii parodontale. Relativa dificultate in atingerea acestui tel se reflecta in bogatia de instrumente si tehnici de actionare aferente, care necesita indeminare si tenacitate. Prezentarea contine consideratii amanuntite despre despre metodologia terapiei de faza I, despre SRP in ceea ce priveste indicatiile, instrumentarul si tehnica intrebuintate, precum si o sinteza a documentelor de consens europene in acest domeniu.

Cuvinte-cheie: parodontita, terapie non-chirurgicala, biofilm, SRP

The non-surgical therapy of periodontitis (Initial therapy, Phase I – therapy) includes all therapeutical measures aiming at the reduction of the inflammation and of the periodontal infection, before entering the surgical therapy. Sometimes, non-surgical therapy alone can be so effective, that surgical treatment becomes unncessary. Among the procedures related to non-surgical treatment, SRP plays by far the most prominent role, because it aims at the removal of the irritants (calculus and incorrect restorations) and of the subgingival biofilm. As trivial as it may seem, efficient removal of calculus and plaque remains today the only efficient procedure in periodontal therapy and prophylaxis. Reaching these goals is relatively difficult, as the multitude of available instruments and techniques testifies. They all require skills and tenacity. The presentation includes details on the methodology of Phase I – Therapy, on SRP concerning its indications, instruments and techniques, and a synthesis of the most recent European consensus documents on the matter.

Key-words: periodontitis, non-surgical therapy, biofilm, SRP

EXIGENȚE ESTETICE ÎN REABILITAREA DINȚILOR FRONTALI/ ESTHETIC DEMANDS IN FRONTAL TEETH REABILITATION

CONF. UNIV. DR. ANCA SILVIA VÂLCEANU
Facultatea de Medicină Dentară, Universitatea de Medicină şi Farmacie "Victor Babes" Timisoara

Orice tratament care urmărește îmbunătățirea aspectului dinților frontali superiori trebuie să îmdeplinească un număr de priorități estetice.

Reabilitarea prin tehnici directe se adresează maiales adolescenților și adulților tineri la care, conservarea structurilor dentare sănătoase prin utilizarea unor metode miniminvazive reprezintă cel mai important obiectiv terapeutic

Rășinile compozite și sistemele adesive au cunoscut, pe parcursul ultimei decade, o dezvoltare tehnologică uluitoare; versatilitatea acestor materiale oferă astăzi medicilor dentiști posibilități de utilizare extinse, făcând posibilă utilizarea în situații clinice de neimaginat până acum.

Reușita tratamentului depinde, pe de-o parte, de alegerea acelor materiale care prin proprietățile lor intrinseci satisfac atât exigențele estetice ale pacienților, cât și cerințele de ordin biofuncțional, iar pe de altă parte, de predictibilitatea rezultatului final, care nu se poate asigura decât cu ajutorul modelelor de diagnostic și utilizând anumite tehnici de stratificare.

Privind din perspectivă pragmatică, este evident faptul că, în contextual economic actual, caracterizat printr-un standard de viață scăzut, cel puțin în aria noastră geografică, restaurările prin tehnici directe reprezintă o alternarivă demnă de luat în seamă.

Cuvinte cheie: estetică dentară; tehnici directe.

Any treatment that aims toward the improvement of frontal teeth aspect must fulfill a number of esthetic priorities.

Rehabilitation using direct techniques is especially addressing to young teenagers and young adults to whom the conservation of healthy teeth structures through minimal invasive techniques represents the most important therapeutically objective.

Composite resins and adhesive systems have known, over the last decade, an amazing technological development; the versatility of these materials offers the dentists today possibilities of extended use, making their usage possible in clinical situations unimagined before.

The treatment success depends first on the materials used because their properties satisfy both the patients aesthetic requirements and the bio functional requirements and second on the final result predictability which can only be ensured using diagnostic methods and using specific stratification techniques.

Looking from a pragmatic perspective, it is obvious that, in the actual economic setting, characterized by a low life standard at least in our geographic area, the direct restoration technique represents a worthy alternative.

Keywords: dental esthetic, direct techniques

PRINCIPIILE ERGONOMIEI APLICATE IN CABINETELE DE MEDICINA DENTARA/ PRINCIPLES OF ERGONOMICS APPLIED IN DENTAL MEDICINE OFFICES

CONF. UNIV. DR. MIRELLAANGHEL

Facultatea de Medicină Dentară, Universitatea de Medicină şi Farmacie "Victor Babes" Timisoara

Solicităriile fizice, psihice şi nervoase la care trebuie să facă faţă în activitatea sa sunt foarte mari, motiv pentru care, imbolnaviriile profesionale la aceasta categorie ocupaţionalăs unt variate şi frecvente.

Pe primul loc se situează leziuniile musculo-scheletală (LMS). Din această cauza medicul stomatolog trebuie să fie conştient de riscuri şi încă de la faza in care işi proiectează şi amenajeaza cabinetul. O atenţie deosebită trebuie acordată învăţării unui mod de lucru sănătos care să respecte principiile ergonomice (poziţie, orar, munca in echipă, etc) şi nu în ultimul rand a măsuriilor de prevenţie.

Efectuarea unor manopere stomatologice si nevoia de a avea o vizibilitate cat mai buna, impun adesea medicului adoptarea unor pozitii vicioase, mentinute un timp indelungat.

Prin faptul ca medicul stomatolog se gaseste foarte des in pozitii statice, neneaturale si asimetrice rezulta un proces necorespunzator de oxigenare la nivelul muschilor care duce la instalarea unor dezechilibre musculare, si in timp la instalarea afectiunilor musculo-scheletale.

De aceea implementarea unui program riguros de invatare a poyitionarii corecte a medicului stomatolog, precum sia echipei sale, este imperios necesar si are numeroase avantaje in timp.

Constientizarea riscurilor comportate de practica stomatologica asupra medicului, precum si elaborarea unor metode de prevenire si combatere a instalarii leziunilor musculo-scheletale reprezinta un pas important in mentinerea sanatatii echipei medicului dentist, precum si oferirea de servicii de o calitate mai buna.

Physical demands, mental and nervous that must face the activity are very high, which is why occupational disease in this occupational category are varied and frequent.

The first are musculoskeletal injury (LMS). Because of this the dentist must be aware of the risks and yet at the stage where they design and decorate office. Particular attention should be paid to learning a healthier way of working that respect ergonomic principles (position, timing, teamwork, etc.) and last but not least a measure of prevention.

Making dental procedures and the need to have the best possible visibility, often require physician adoption of vicious position, maintained for a long time.

The fact that the dentist is often found in static position, asymmetrical result a process in the muscles inappropriately leading to the installation of muscle imbalances, and while installing musculoskeletal disorders.

Therefore implementing a rigorous program of learning correct pozition of the dentist, and his team, it is imperative and has many advantages over time.

Awareness of the risks behaving dental practice doctor, and developing methods to prevent and combat musculoskeletal injuries installation is an important step in maintaining health team dentist, as well as offering better quality services.

MIȘCAREA DE RECIPROCITATE ÎN ENDODONȚIE-PROGRES ȘI SIMPLITATE/ RECIPROCATING MOVEMENT IN ENDODONTICS - PROGRESS AND SIMPLICITY

CONF. UNIV. DR. LUMINIȚA-MARIA NICA
Disciplina Odontoterapie-Endodontie, Facultatea de Medicină Dentară, Universitatea de Medicină şi Farmacie "Victor Babes" Timisoara

Mișcarea de reciprocitate a fost introdusă în endodonție din dorința de a găsi un mod mai usor, mai sigur și mai rapid de preparare a spațiului endodontic cu ajutorul unui instrument unic. Folosirea acestei miscari cu sistemele special concepute impune un nou standard in endodontie prin simplitate, eficienta si siguranta in etapa de preparare a spatiului endodontic, folosind, in majoritatea cazurilor, un singur instrument de preparare din nichel-titan pentru a obtine forma si conicitatea optima a canalului radicular. Utilizand un unghi mai mare de rotatie in directia taietoare si unul mai mic in directia opusa, miscarea de reciprocitate permite avansarea progresiva a instrumentului de-a lungul canalului radicular, respectand in acelasi timp anatomia complexa a sistemului endodontic.

Avantajele tehnicii de reciprocitate sunt numeroase: face posibila prepararea majoritatii canalelor radiculare utilizand un singur instrument; scade timpul total de preparare fata de tehnicile traditionale, ce folosesc miscarea de rotatie; unghiurile optimizate ale miscarii de reciprocitate reduc riscul de fractura prin insurubare a instrumentului in canalul radicular; elimina riscurile procedurale folosind un singur instrument; reduce riscul contaminarii (sistem de unica folosinta).

Vor fi prezentate doua sisteme ce folosesc miscarea de reciprocitate: sistemul Reciproc® (VDW, Germania) si sistemul WaveOne® (DENTSPLY Maillefer, Elvetia). Fiecare din aceste sisteme este compus din numai 3 instrumente, diferite ca diametru, conicitate și cod al culorilor. Fiecare instrument e astfel creat încât să fie instrumentul unic utilizat în prepararea unui canal radicular de o anumită dimensiune, fiind utile atat in tratamentele per primam, cat si in retratamentul endodontic.

Reciprocating movement was introduced in endodontics with the purpose to create an easier, safer and faster way in the shaping of the root canal. The use of this movement in association with special designed systems imposes a new standard in endodontics due to simplicity, efficiency and safety, using in most of the cases only one nickel-titanium (NiTi) instrument to shape a root canal with an optimum taper. By using a different rotation angle in a counter-clockwise motion comparative to the clockwise movement, the instrument advances progressively into the root canal, respecting its complex anatomy.

The advantages of reciprocating systems are multiple: only one NiTi instrument per root canal; decreases global shaping time; less instrument separation owing to the unique reciprocating movement; eliminates procedural errors by using a single instrument rather than using multiple files; a new standard of care eliminating the possibility of cross-contamination owing to single use.

Two reciprocating systems will be presented: Reciproc® (VDW, Germany) and WaveOne® (DENTSPLY Maillefer, Switzerland). Each of these systems consists of only 3 instruments, different as taper, tip diameter and colour code. Each instrument is created to be the unique instrument used in the shaping of one root canal of a specific dimension. They can be used in retreatment, as well and in endodontic treatment.

INTERDISCIPLINARY COLLABORATION IN ADULT ORTHODONTIC THERAPY

CONF. UNIV. DR. ALEXANDRU OGODESCU
Facultatea de Medicină Dentară, Universitatea de Medicină şi Farmacie "Victor Babes" Timisoara

Unlike orthodontics for children and adolescents, for adults that often have mutilated dentition with association of primary and secondary dento-maxillary malocclusions with various diseases of the stomatognathic system, the therapeutically targets and rules are not the same as in the growing patients. In the management of compromised adult malocclusions the specialist in orthodontics must interact interdisciplinary with the periodontist, oral and maxillofacial surgeon, implantologist and the restorative dentist to perform excellence. To have good results in such complicated cases it is very important to have those diagnostic tools that facilitate an easy communication between the different specialists and with the patients for weighing the risks and benefits of all treatment options. There are specific interdisciplinary collaboration rigors and protocols that must be known and followed in order to bring cases that initially seem to be compromised to a functional and aesthetic balance. Adult orthodontic treatment often involves compromise and compromise solutions can be performed only through continuous communication between the various specialists involved in the treatment. Problems and solutions, rigors and protocols will be explained by conclusive clinical cases.

ANTIBIOTERAPIA ÎN AFECȚIUNILE DENTO-ALVEOLARE. CONCEPTE ACTUALE/ ANTIBIOTHERAPY IN ORAL SURGERY. PRESENT CONCEPTS

CONF. UNIV. DR. EMILIA IANEȘ
Facultatea de Medicină Dentară, Universitatea de Medicină şi Farmacie "Victor Babes" Timisoara

La ora actuală, în domeniul medical se înregistrează o serioasă îngrijorare față de fenomenul rezistenței microbiene la antibiotice. Datele statistice indică, pe de o parte, creșterea alarmantă a tulpinilor microbiene rezistente, iar pe de altă parte, lipsa unor noi antibiotice. Practic, din anul 2000 nu a mai fost produs nici un tip nou de antibiotic.

Rezistența microbiană s-a dublat în ultimii 5 ani, ducând la creșterea numărului de decese cauzate de infecții cu germeni rezistenței chiar și la antibioticele de ultimă generație sau de rezervă, cum se mai numesc, ceea ce a alertat nu numai lumea medicală ci și societatea civilă și autoritățile statale. "We could go back to the pre-antibiotic era if we don't act now" a declarat David Cameron, primul ministru al Marii Britanii.

S-a demarat o intensă activitate de studiere și combatere a fenomenului de rezistență microbiană prin educație publică și profesională în sensul folosirii raționale a antibioticelor, implementării deciziilor bazate pe evidențe științifice și descoperirii de noi mijloace antimicrobiene.

Medicii dentiști sunt direct vizați deoarece este dovedit că sunt autorii a 10% din totalul prescripțiilor de antibiotice. Aceștia trebuie sa conștientizeze riscurile prescrierii abuzive și iraționale a antibioticelor. Antibioterapia trebuie instituită pe baza unui diagnostic corect, a cunoașterii spectrului, modului de acțiune și posologiei AB-lor precum și a consultării informațiilor, ghidurilor și recomandărilor de ultimă oră publicate în literatura de specialitate.

Nowadays, we are confronted with serious concern about the phenomenon of bacterial resistance to antibiotics. Statistics show alarming increase in resistance microbial strains on one hand, and the lack of new antibiotics, on the other hand. Practically, from 2000 onwards, no new type of antibiotic was created.

Microbial resistance doubled in the last five years, leading to an increasing number of deaths caused by infections with germs resisting even to antibiotics of last generation or reserve antibiotics, as they're called, which alerted not only the medical world, but also the civil society and the authorities. "We could go back to the pre-antibiotic era if we don't act now" declared David Cameron, the British prime-minister.

An intense activity of studying and fighting the microbial resistance was launched through education of the public and the professionals, in the sense of a rational use of antibiotics, of implementing evidence-based decisions and of discovering new antimicrobial means.

Dentists are targeted directly because they account for 10% of antibiotic prescriptions. They have to be aware of the risks associated with irrational prescribing and misuse of antibiotics. Antibiotherapy has to be based on a correct diagnosis, on an extensive knowledge of the spectrum, action and dosage of antibiotics, as well as on the consultation of the most recent information and guides published in the specialized literature.

NANOBIOMATERIALS AND NANOTECHNOLOGIES IN DENTISTRY

PROF. UNIV. DR. ANTONIAC IULIAN
University Politehnica of Bucharest, Romania

Unlike orthodontics for children and adolescents, for adults that often have mutilated dentition with The development of new biomaterials for application in dentistry has become a need in the present. A significant numbers of biomaterials including metals, ceramic, polymers, composites and now some nanomaterials exist and are used for current and potential applications in dentistry.

The surface properties of the dental applications have been recognized to play an important role in interactions with dental tissues, cellular response and osseointegration, and many scientists have developed and studies different generation of dental applications with modified surfaces. The surface modification with the support of nanobiomaterials will be reviewed and discussed with particular reference to their relevance in dental biomaterials-tissue interactions phenomena.

In order to characterize nanobiomaterials it is necessary to use different advanced microscopically techniques such as transmission electron microscopy, scanning electron microscopy and atomic force microscopy. Also, these techniques are useful to determine the interfacial structure/ property/biofunctionality relationships of synthetic dental biomaterials with dental tissues. Different practical examination of surface modified dental biomaterials will be presented in order to show the advantage given by this microscopically techniques.

Emerging nanobiomaterials and nanotechnologies and all of its outstanding features have the potential to add new dimension in dentistry. Nanoparticles of various compositions represent the most widespread use of nanoscale units in dentistry and some of them are currently being used in resin-based composite restorations.

In addition, some concerns and limitations of the currently and novel dental nanobiomaterials due their potential toxicity and further research on it will also be discussed.

In conclusion, extensive studies on some promising nanobiobiomaterials for dentistry are essential in terms of structure, properties and biocompatibility in order to make them clinically viable. This review focuses on some potential and promising nanobiomaterials in dentistry and ongoing research on them.

PERIODONTAL STATUS ASSESSMENT, TREATMENT PLANNING AND PROGNOSTIC CONSIDERATIONS IN PATIENTS CANDIDATED FOR IMPLANT THERAPY

PROF. DR. VINCENZO IORIO SICILIANO, DDS, PHD
Department of Periodontology, University of Naples Federico II

The use of titanium implants has become a routine procedure in clinical practice for the rehabilitation of partially edentulous patients. While factors such as bone quality, surgical trauma, bacterial contamination and overload have been associated with early implant failure, a history of periodontal desease seems to predispose the patient to a higher risk of biological complications (e.g. peri-implantitis). The aim of this lecture is to focus the attention on treatment planning and periodontal treatment of patient candidate to implant therapy.

ATITUDINEA CLINICĂ ÎN TRATAMENTUL PERIIMPLANTITEI

PROF. UNIV. DR. EMANUEL BRATU
Universitatea de Medicină şi Farmacie „Victor Babeş" Timişoara

Tratamentul periimplantitei este un subiect de actualitate in implantologia moderna.Prezentarea de fata va incerca sa sintetizeze evolutiile actuale ale metodelor de tratament in afectiunile periimplantare si va prezenta evolutia in timp a implantelor care au suferit astfel de tratamente.

INDICATII ALE TRATAMENTULUI ORTODONTIC CU MINIIMPLANTE/ INDICATIONS OF MINI IMPLANTS IN ADULT ORTHODONTIC TREATMENT

S.L.DR.CAMELIA SZUHANEK
Department of Orthodontics, Faculty of Dentistry, University of Medicine and Pharmacy "Victor Babes" Timisoara, Romania

Tratamentul ortodontic la adult este una dintre cele mai dinamice ramuri ale medicine dentare moderne. Obiectivele ocluzale sunt greu de obtinut la adulti, datorita prezentei edentatiilor, tratamentelor de canal si a abraziilor. Unul dintre scopurile tratamentului ortodontic este obtinerea deplasarii dentare fara efecte secundare. Mini-implantele au devenit printre cei mai buni furnizori de ancoraj ortodontic, in special in cazurile ortodontice interdisciplinare. Printre indicatiile lor amintim corectia planului ocluzal denivelat, intruzia molarilor supraerupti, inchiderile de spatiu, retractia grupului frontal. In unele cazuri, tratamentul cu mini-implante poate reprezenta o alternativa la chirurgia ortognatica. Lucrarea de fata are ca scop prezentarea unor noi concepte privind aportul mini-implantelor in tratamentul ortodontic la adult.

Adult orthodontic treatment is one of the most challenging part of modern dental medicine. Occlusal ideal objectives are difficult to obtain in adults due to the presence of tooth loss, root canal treatments and abrasion. One of the orthodontic treatment goals is to obtain tooth movement without secondary effects. Mini-implants have became one of the best providers of orthodontic anchorage, mainly in adjunctive tooth movement. Among their indications are the correction of canted occlusal planes, intrusion of overerupted molars, space closure and in masse retraction. In some cases, orthodontic implants can represent an alternative to orthognathic surgery. The purpose of this paper is to bring updates on the current concepts of orthodontic implants use in the oral rehabilitation of adult patients.

CROSSBITE ANTERIOR: POSIBILTITĂŢI ŞI LIMITE ÎN TERAPIA ORTODONTICĂ/POOSSIBILITIES AND LIMITS IN ANTERIOR CROSS-BITE THERAPY

PROF. UNIV. DR. MARIANA PĂCURAR
Disciplina de Ortodonţie, Facultatea de Medicină Dentară, Universitatea de Medicină şi Farmacie Tg. Mureş

Cu o incidenţă mai redusă, dar cu impact estetic major, ocluzia inversă frontalăare o etiologie complexă, iar elementul esenţial în diagnostic şi abordareateraapeutică depinde de implicarea osoasă sau dentară, potenţialul de creştere şimodul în care biomecanica ortodontică va compensa sau decompensa anomalia.Pentru o alegere corectă a variantelor terapeutice ar trebui să răspundem la o serie deîntrebări:poate fi corectat un crossbite anterior în dentaţia mixtă ? poate fi avansatmaxilarul şi în ce măsură?, poate fi diminuată creşterea mandibulei sauredirecţionată ? ce tip de aparate sunt mai indicate ?, care este vârsta optimă pentruînceperea tratamentului ortodontic ?

Conferinţa îşi propune să prezinte aspectele esenţiale în terapia ortodontică aunui crossbite: angulaţia incisivă, gradul de supraacoperire, tiparul de creştere,implicaţia osoasă (maxilară sau mandibulară), prezentând câteva cazuri clinice cudiverse opţiuni terapeutice. Situaţiile mai uşoare sunt cele în care incisivii maxilarisunt drepţi, cu un grad mare se supraacoperire, o corecţie mai grea este evidentă lacazurile cu incisivii proclinaţi şi grad mic de supraacoperire.

Este foarte importantăaprecierea gradului de maturare osoasă şi predicţia unui posibil tratament chirurgicalîn această anomali care reprezintă o urgenţă în practica ortodontică.

Less frequent, but more esthetic damage, anterior crossbite has a complexe etiology and the most important element in diagnosis and treatment plan depends by skeletal implication and growing pattern. In order to point out the therapeutic options we have to answer to some questions: can anterior crossbite be corrected in the mixed dentition?, can the maxilla be moved forward? and how far?, can the growth of the mandible berestricted?, can the growth of the mandible be redirected?, what appliances do we use?, are certain ages better than others to start treatment?

It is very important first to establish if the crossbite is skeletal (mandibular prognathism, maxillary deficiency, open bite or normal bite) or dental (retroclined maxillary incisors, pseudo Class III, bite is usually deep).

The treatment will depend on several aspects: the angulation of the maxillary incisors, the bite depth, the number of teeth in crossbite and the divergence. Another essential issue is to determine the predicting outcome. A easy correction will be when the maxillary incisors are upright, there is a deep bite and a flat mandibular plane angle. A difficult correction is expected when the maxillary incisors are proclined, there is an open bite and a steep mandibular plane angle.

The author present some clinical cases which are designed to illustrate the therapeutically options of the anterior crossbites, one of the emergency in orthodontic field.

COMUNICĂRI ORALE

CARE SISTEM SPECIAL ESTE CEL MAI BUN PENTRU SUPRAPROTREZĂRI? SUPRAPROTEZĂRI PE DINŢI NATURALI/ WHICH ATTACHMENT IS THE BEST FOR OVERDENTURES? OVERDENTURES ON NATURAL TEETH

LUCIANA GOGUŢĂ, ANCA JIVĂNESCU FLORIN TOPALĂ, EMANUEL BRATU
Disciplina de Protetică Dentară, Departamentul III, Facultatea de Medicina Dentara, Universitatea de Medicina si Farmacie "Victor Babes" Timisoara

Obiectiv: *Tratamentul prin supraproteze poate folosi diferite sisteme speciale (SS) de menţinere sprijin şi stabilizare, de exemplu o bara cu calareţ sau sisteme individuale pentru îmbunătătirea retenţiei. Scopul studiului nostru este de a determina prevalenţa sistemelor speciale de precizie, capse şi coroane telescopate, precum şi gradul de satisfacţie al pacienţilor purtători ai acestor proteze mobilizabile.*

Material şi metodă *Studiul a fost realizat în perioada 2012-2015 în Clinica de Protetică dentară, Facultatea de Medicină Dentară, UMF "V Babeş" Timişoara Romania. Numărul pacienţilor care purtau cel puţin o proteză a fost 264, 123 proteze mobilizabile telescopate şi 141 supraprotezări pe capse. Cazurile selectate prezentau cel puţin 2 sisteme speciale individuale. Gradul general de satisfacţie al pacienţilor purtători de proteze mobilizabile pe sisteme speciale a fost măsurat utilizând un chestionar original şi a fost înregistrat pe o scală de la 1 la 10.*

Rezultate şi discuţii *După examinare şi completarea chestionarelor scorurile medii înregistrate au fost: retenţia 8 protezele telescopate (T) şi 6 pentru protezele pe capse (C); inserarea şi dezinserarea pe/de pe câmpul protetic 7 T, 9C; stabilitatea 9T, 6C. În niciunul din cazuri nu a fost necesară folosirea adezivilor pentru proteze. Confortul general a fost 8T şi 7C.*

Concluzii *Confortul general al pacienţilor purtători de proteze telescopate a fost superior confortului general al purtătorilor de supraproteze pe capse.*

Purpose. *Implant overdentures can be supported/retained by several different attachment systems; ie, a bar and clip or individual attachments for improved retention. Our purpose was to determine the prevalence of direct retainers- ball attachments and telescopic crowns - in elderly population and also the overall satisfaction of the patients.*

Material and method. *The study was performed between 2012-2015 in the Clinic of Prostohdontics, Faculty of Dentistry, UMF "V Babes" Timisoara, Romania. The number of patients wearing at least one overdentures on natural teeth was 264, 123 removable dentures on telescopic crowns and 141 overdentures on ball attachments. The selected cases had at least two teeth with attachments. The overall satisfaction of the patients with these removable partial dentures retainers was measured using an original questionnaire and a scale from 1 to 10.*

Results and discussions. *After the examinations and completing the questionnaires the mean scores were: for the retention - 8 on telescopic crowns (TC) and 6 for the ball attachments (BA); insertion and removal of the dentures 7 TC, 9 for the BA; stability – 9 TC for the TC and 6 for the BA; in all the cases there was no need for dentures adhesives; The overall comfort was 8 for the TC and 7 for the BA.*

Conclusion *The overall comfort of the patients was better with the TC than with the BA removable dentures.*

EVALUAREA COROANELOR DIN DISILICAT DE LITIU DUPA 5 ANI DE UTILIZARE CLINICA/ A FIVE-YEAR CLINICAL EVALUATION OF LITHIUM DISILICATE SINGLE CROWNS

ANCA JIVANESCU[1], LUCIANA GOGUTA[1], EMANUEL BRATU[2]
[1]Disciplina de Protetica dentara, Facultatea de Medicina dentara, UMF"Victor Babes" Timisoara
[2]Disciplina de Restaurari protetice pe implanturi, Facultatea de Medicina dentara, UMF"Victor Babes" Timisoara

Obiectivul studiului*: Scopul acestui studiu a fost de a evalua performanţa clinică a coroanelor din disilicat de litiu după 5 ani de utilizare şi de a identifica posibile cauze de eşec.*

Material si metoda*: In acest studiu au fost incluse 26 de coroane din disilicat de litiu(IPS e.max Press, Ivoclar Vivadent) confecţionate şi inserate la 17 pacienţi în cadrul Clinicii de Protetică dentară a Facultătii de Medicină din Timisoara, în perioada ianuarie 2008- decembrie 2009. Restaurările au fost examinate după o perioadă de minim cinci ani, cu ajutorul examenului clinic, radiografic şi fotografic. Coroanele au fost evaluate cu ajutorul criteriilor United States Public Health Servces(USPHS), respectiv: conturul, adaptarea marginala, ocluzia si culoarea.*

Rezultate si discutii*: La cei 17 pacienti (10 femei şi 9 barbati) înrolaţi în acest studiu au fost aplicate la nivelul incisivilor 26 de coroane intergral ceramice din disilicat de litiu. Perioada medie de observare a coroanelor de la inserare a fost de 5.4 ani de zile. O singură coroană a necesitat înlocuirea după 4 ani de zile, deoarece s-*

a fracturat din cauza unui accident sportiv. Rata de supravieţuire după cinci ani de la inserare a fost de 96.1% si rata calculată de estimare a supravieţuirii pentru o perioadă de 10 ani a fost de 93.7%. La majoritatea restaurărilor s-a evidenţiat o culoare adecvată, absenţa cariilor recurente, absenţa patologiilor periapicale şi o integritate marginală acceptabilă din punct de vedere clinic.

***Concluzii**: Cu toate limitările acestui studiu, se poate concluziona că performanţele clinice ale coroanelor din disilicat de litiu sunt acceptabile şi rata de eşec dupa 5 ani de utilizare clinică este redusă.*

PURPOSE:

The aims of this study were to evaluate the clinical performance of ceramic single crowns after five years in vivo and to identify factors that influence their failure rate.

MATERIAL AND METHODS:

26 lithium disilicate crowns(IPS e.max Press, Ivoclar Vivadent) that had been placed at the Department of Prosthodontics, Faculty of Dentistry Timisoara, between January 2008 and December 2009, were included in the study. All crowns were adhesively cemented with self- etched resin cement. The restorations were examined after at least five years clinically, radiographically and with photographs. Restorations were evaluated with modified United States Public Health Service criteria for contour, marginal adaptation, occlusion, and shade.

RESULTS:

17 patients (10 women, 7 men) with 26 single ceramic crowns in the anterior region were identified. The mean duration from insertion date to study examination date was 5.4 years. One single restoration was replaced 4 years after insertion date, due to an accidental fracture. Survival rate at 5 years after insertion date was 96.1% and estimated survival- rate at 10 years was 93.7%. Most restorations exhibited proper shade, no caries recurrence, no periapical pathology and clinically acceptable marginal integrity.

CONCLUSIONS:

Given the small sample size and limitations of this study, lithium disilicate single ceramic crowns had acceptable clinical results and a low clinical failure rate up to 5 years.

RESTAURAREA MORFOLOGIEI OCLUZALE LA PACIENȚII CU BRUXISM/ RESTORATION OF OCCLUSAL MORPHOLOGY IN BRUXING PATIENTS

CORINA MĂRCĂUŢEANU[1], TOPALĂ FLORIN[2], ENIKO TUNDE STOICA[1], LUCIANA GOGUȚĂ[2], COSMIN SINESCU[3], MEDA NEGRUŢIU[3]

[1]Disciplina de Ocluzologie, Facultatea de Medicină Dentară, Universitatea de Medicină și Farmacie "Victor Babeş" din Timişoara

[2]Disciplina de Protetică Dentară, Facultatea de Medicină Dentară, Universitatea de Medicină și Farmacie "Victor Babeş" din Timişoara

[3]Disciplina de Tehnologia Protezelor Dentare și Materiale Dentare, Facultatea de Medicină Dentară, Universitatea de Medicină și Farmacie "Victor Babeş" din Timişoara

Obiectivul studiului. *Bruxismul este una dintre cauzele principale ale atriției pathologice. Restaurările minim invazive recomandate la acești pacienți sunt overlay-urile și "table tops"-urile confecționate dintr-un material ușor elastic, având proprietăți "tampon". Un asemenea material este Tizian, un compozit armat cu zirconiu (Schütz Dental Group). În acest studiu am utilizat metoda elementelor finite pentru a evalua efectul unor forțe ocluzale intense asupra unor coroane parțiale adezive din Tizian.*

Material și metodă. *Am dezvoltat un model 3D al primului premolar maxilar și al dinților săi vecini folosind programul Blender 2.55 beta. Au fost comparate profilurile stresurilor apărute în țesuturile dentare și în materialul de restaurare sub acțiunea unor solicitări ocluzale funcționale (200 N) și parafuncționale (800 N). Au fost testate diferite design-uri ale preparațiilor: acoperirea totală a cuspizilor și un prag circular, plasat la 1 mm de stopul centric (pentru overlay-uri) și preparația minimă a suprafețelor ocluzale (pentru "table tops"-uri), cu și fără conservarea crestelor marginale naturale. Am avut în vedere și adâncimi diferite ale preparațiilor, adecvate unei abordări minim invazive: 0,8 mm și 1 mm.*

Rezultate și discuții. *Tiparul stresurilor este asemănător pentru cele 3 tipuri de preparații. Tensiunile echivalente maxime (Pa) sunt localizate la nivelul punctelor de solicitare; de asemenea, se poate observa o concentrare de stres la nivelul suprafețelor proximale. Valorile cele mai mari ale tensiunilor echivalente (Pa) au apărut în cazul "table tops"-urilor cu conservarea crestelor marginale naturale (cu grosimi de 0,8 și 1 mm), atât la 200 N, cât și la 800 N. Valorile cele mai mici ale tensiunilor echivalente (Pa) au apărut în cazul "table tops"-urilor cu grosimea de 0,8 mm, atât la 200 N, cât și la 800 N.*

Concluzii. *Dintre coroanele parțiale adezive investigate, "table tops"-urile cu conservarea crestelor marginale naturale confecționate din Tizian prezintă cel mai mare risc de eșec în cazul pacienților cu bruxism.*

Objective of the study. *Bruxism is one of the major causes of pathological attrition. Minimally invasive restorations recommended in these patients are overlays or "table tops" made of a material that is slightly elastic, with a "buffer function". Such a material is Tizian Zirconia Reinforced Composite (Schütz Dental Group). We*

used the finite element method to evaluate the effect of high occlusal forces on adhesive partial crowns made of Tizian.

Materials and methods. *We developed 3D models of the maxillary first premolar and of his neighboring teeth, using the Blender 2.55 beta program, in order to compare the stress profiles in the dental tissues and restorative materials subjected to functional (200 N) and parafunctional (800 N) occlusal loads. Several designs of the dental preparations were tested: total cusps coverage and a circular shoulder, placed at 1 mm from the occlusal contact point (for overlays) and minimal occlusal reduction for "table tops", with or without preservation of the natural marginal ridges. We also considered two depth of preparation, suitable for a minimally invasive approach: 0,8 mm and 1 mm.*

Results and discussions. *The stress profiles are similar for all three preparation designs. The maximum equivalent tensions values (Pa) are located at the loading points; a stress concentration at the interdental areas can also be observed. The highest maximum equivalent tensions values (Pa) appeared in the cases of 0,8 mm and 1mm thick "table tops" with the conservation of the marginal ridges, both at 200 N and 800 N. The lowest maximum equivalent tensions values (Pa) appeared in the case of 0,8 mm thick "table tops", both at 200 N and 800 N.*

Conclusions. *"Table tops" with the preservation of natural marginal ridges made of Tizian have the highest risk of failure in bruxing patients.*

TEHNICI MODERNE DE RESTAURARE ÎN EROZIUNEA DENTARĂ/MODERN TECHNIQUES OF RESTORATION IN DENTAL EROSION

ENIKO TUNDE STOICA[1], TOPALĂ FLORIN[2], CORINA MĂRCĂUŢEANU[1], LIGIA MOLNAR[3], COSMIN SINESCU[4], MEDA NEGRUŢIU[4]

[1]Disciplina de Ocluzologie, Facultatea de Medicină Dentară, Universitatea de Medicină și Farmacie "Victor Babeş" din Timişoara

[2]Disciplina de Protetică Dentară, Facultatea de Medicină Dentară, Universitatea de Medicină și Farmacie "Victor Babeş" din Timişoara

[3]Medic rezident Protetică Dentară, Timișoara

[4]Disciplina de Tehnologia Protezelor Dentare și Materiale Dentare, Facultatea de Medicină Dentară, Universitatea de Medicină și Farmacie "Victor Babeş" din Timişoara

Obiectivul studiului. *Eroziunea reprezintă pierderea progresivă a smațului și a dentinei prin procese chimice care nu implică o acțiune bacteriană. Restaurările minim invazive indicate în asemenea cazuri sunt coroanele parțiale adezive. Acestea pot fi overlay-uri sau "table tops"-uri, în funcție de evoluția eroziunii în suprafață și în profunzime. Am aplicat metoda elementelor finite pentru a evalua efectul unor forțe ocluzale normale (200 N) asupra unor coroane parțiale confecționate din IPS e.max Press.*

Material și metodă. *Am dezvoltat un model 3D al primului premolar maxilar și al dinților săi vecini folosind programul Blender 2.55 beta. O variabilă importantă a fost reprezentată de design-ul preparației: acoperirea totală a cuspizilor și un prag circular, plasat la 1 mm de stopul centric (pentru overlay-uri) și preparația minimă a suprafețelor ocluzale (pentru "table tops"-uri), cu și fără conservarea crestelor marginale naturale.*

Rezultate și discuții. *Tiparul stresurilor este asemănător pentru cele 3 tipuri de preparații. Tensiunile echivalente maxime (Pa) sunt localizate la nivelul punctelor de solicitare; de asemenea, se poate observa o concentrare de stres la nivelul suprafețelor proximale. Valorile cele mai mari ale tensiunilor echivalente (Pa) au apărut în cazul "table tops"-urilor cu conservarea crestelor marginale naturale cu grosimea de 0,8 mm și în cazul overlay-urilor cu grosimea de 0,8 mm mm. Valorile cele mai mici ale tensiunilor echivalente (Pa) au apărut în cazul "table tops"-urilor în cazul cu grosimea de 0,8 mm.*

Concluzii. *Următoarele coroane parțiale din IPS e.max Press trebuie evitate pentru restaurarea dinților afectați de eroziune: "table tops"-urile cu conservarea crestelor marginale naturale cu grosimea de 0,8 mm și overlay-urile cu grosimea de 0,8 mm mm.*

Objective of the study. *Erosion is the progressive loss of tooth substance by chemical processes that do not involve bacterial action. The minimally invasive restorations recommended in such cases are the adhesive partial crowns. These can be overlays or "table tops", depending on the progression of erosion in surface and in depth. We applied the finite element method to analyze the effect of normal occlusal forces (200 N) on adhesive partial crowns made of IPS e.max Press.*

Materials and methods. *We developed 3D models of the maxillary first premolar and of his neighboring teeth, using the Blender 2.55 beta program. An important variable was represented by the preparation design: total cusps coverage and a circular shoulder, placed at 1 mm from the occlusal contact point (for overlays) and minimal occlusal reduction for "table tops", with or without preservation of the natural marginal ridges.*

Results and discussions. *The stress profiles are similar for all three preparation designs. The maximum equivalent tensions values (Pa) are located at the loading points; a stress concentration at the interdental areas can also be observed. The highest maximum equivalent tensions values (Pa) appeared in the case of 0.8 mm thick table tops with the conservation of the marginal ridges and in the case of 0.8 mm thick overlays. The lowest maximum equivalent tensions values (Pa) appeared in the case of 0.8 mm thick table tops.*

Conclusions. *The following IPS e.max Press partial crowns should be avoided when restoring teeth affected by erosive wear: 0.8 mm thick "table tops" with the preservation of natural marginal ridges and 0.8 mm thick overlays.*

RESTAURARI PROTETICE INTEGRAL-CERAMICE UNIDENTARE/INTEGRAL-CERAMIC CROWNS

EMANUELA LIDIA CRACIUNESCU, MEDA LAVINIA NEGRUTIU, DANIELA MARIA POP, COSMIN SINESCU

Disciplina de Propedeutica si Materiale Dentare, Departamentul I, Facultatea de Medicină Dentară, Universitatea de Medicină și Farmacie "Victor Babeş" din Timişoara

Obiectivul studiului *este de a evidenția modificările de structura şi suprafață a nucleului integral ceramic în urma microconditionarii mecanice și chimice a maselor ceramice.*

Material şi Metodă: *Au fost realizarea a 10 probe din ceramică lithium disilicată- IPSEmpress.emax. (IvoclarVivadent) conform protocolului standard. Probele au fost împarțite în doua grupe, a cate 5 probe. La primul grup s-a realizat condiționare mecanică, prin sablare cu particule de și presiune de 3 atm, la o distanță de 10 mm, 13 secunde. Al doile grup a fost conditionat mecanic dupa acelasi protocol și gravat cu acid fluorhidric 9.6%, patru minute. Analiza texturii de suprafață a probelor tratate, a fost realizată prin metode imagistice de investigație: MicroscopieOptica, Microscopie Electronica de Baleiaj/Scanning Electron Microscopy.*

Rezultate și Discuții: *Aspectul imaginii de microscopie optică evidențiază o textură de suprafață cu o rugozitate mai crescută decât în cazul probelor necondiționate. Aspectul confirmă eficiența sablării și mărirea suprafeței de contact a masei ceramice. Viteza și unghiul de contact al particulei de Al2O3 produce zone depresive de diferite dimensiuni și forme. Textura de suprafață în cazul grupului doi, are un aspect accidentat dominat de formațiuni crateriforme și geode de diferite dimensiuni, cu un relief accidentat și mai agresiv decât în cazul probelor sablate, datorită acţiunii HF de a dizolva faza sticloasă, accentuând astfel micro-relieful de suprafață.*

Concluzii*: Modificările structura de suprafață a nucleului integral ceramic în urma microconditionarii mecanice și chimice a maselor ceramice, determina apariţia unui microrelief accidentat și mai agresiv la probele din grupul doi.*

The aim of this study *is to show the changes of structure and the surface of an integral ceramic core after mechanical and chemical microconditioning of ceramic mases.*

Material and method: *There were made 10 samples of disilicate lithium ceramic – IPS Empress emax (Ivoclar Vivadent) according to the standard protocol. The samples were divided in two groups of 5 specimens. In the first group there was made the mechanical conditioning, on samblasting with Al_2O_3 particles (Φ110 μm) at 3 atm pression, and a distance of 10 mm, 13 seconds. The second group was mechanical conditioned, after the same protocol and etched with fluorhidric acid 9,6%, for four minutes. The surface texture analysis of the treated samples, was made with imagistic methods of investigation: Optical Microscopy, Scanning Electron Microscopy.*

Results and discussions*: The appearance of optical microscopy image shows a surface textured with a roughness higher than the unconditional evidence. The appearance confirms sanding efficiency and increase the contact surface of the ceramic. The rate and contact angle of the Al2O3 particle produces depression areas of different sizes and shapes. The texture of the surface in group two has a rugged look of geode and crateriforme dominated formations of different sizes, with a rugged terrain and more aggressive than the sandblasted samples, due to the action of dissolving the glass phase HF, thus emphasizing the micro-relief area.*

Conclusions: *Changes in the structure of the nucleus-ceramic surface after mechanical and chemical microconditioning the ceramic masses, lead to an uneven microrelief and more aggressive in samples from group two.*

SOLVENTI ORGANICI SI MATERIALE POLIMERICE INDIRECTE/ORGANIC SOLVENTS AND INDIRECT POLYMERIC MATERIALS

ADELINA ELENA STOIA[1], ANCA TUDOR[2]

[1]Disciplina de Propedeutica si Materiale Dentare, Facultatea de Medicină Dentară, Universitatea de Medicină și Farmacie "Victor Babeş" din Timişoara

[2]Disciplina de Informatica si Biostatistica Medicala, Facultatea de Medicină Dentară, Universitatea de Medicină și Farmacie "Victor Babeş" din Timişoara

Adeziunea materialelor dentare polimerice destinate restaurarilor directe si indirecte, la substraturile anorganoorganice reprezeninta inca o provocare stringenta in ciuda evolutiei chimiei polimerilor, compozitiei adezivilor si a metodelor de conditionare a suprafetelor adezive, dovada fiind situatiile inca relativ frecvente de percolari marginale, discromii si detasari ale dintilor artificiali acrilici din rasina bazelor protezelor. Studiul de fata si-a propus evaluarea eficientei conditionarii suprafetelor adezive_mucozale cu solventi organici investigand valorile adeziunii dintilor artificiali acrilici la rasina bazei protezei prin solicitari mecanice invazive. Au fost realizate doua studii de testare a rezistentei la tractiune completate de investigatii imagistice noninvazive.

Rezultatele primului studiu au evidentiat superioritatea diclormetanului in imbunatatirea valorilor adeziunii comparativ cu ceilalti agenti de conditionare, maxima mediei valorilor obtinute, semnificativa statistic, fiind de 35,9 MPa (grup 5, Diclormetan).Rezultatele celui de-al doilea studiu au evidentiat eficienta solventilor organici, maxima mediei valorilor obtinute fiind de 29,14 MPa (group 2, Dicloretan).

Rezultatele obtinute indica diclormetanul ca agent de conditionare de electie in vederea imbunatatirii adeziunii, cu recomandarea vadita de a fi respectate, in cursul etapelor tehnologice, masurile de siguranta vis-à-vis de toxicitatea solventilor organici utilizati.

***Cuvinte cheie**: dicloretan, diclormetan, solventi organic, solicitari mecanice, investigatii noninvasive.*

The inorganoorganic substrates adhesion of dental polymeric materials used for direct and indirect restorations still remains a stringent challenge despite the evolution of polymer chemistry, of adhesives composition and of the surface treatment methods, prove of this fact being the still frequent situations of marginal percolation, discromia and artificial acrylic teeth denture base resin detachment. This study aims to evaluate the efficiency of adhesive_ ridge lap area organic solvents surfaces treatment, investigating the adhesion values of artificial acrylic teeth to denture base resin trough mechanical tests. Were realized two tensile testing studies competed with imaging noninvasive investigations.

The first study results have showed the superiority of diclormethane in improving the adhesion values reported to other surface treatment agents, the significantly statistical maximum mean values being 35,9 MPa (Group 5, diclormethane). The results of the second study have pointed the effectiveness of the organic solvents, the maximum of the mean values being 29,1 MPa (Group 2, Dicloretan).

The results are indicating the dichloromethane as the election surface treatment agent in order to improve adhesion, with the obvious recommendation of work under safety measures, in the stages of technological steps, considering the real toxicity of the organic solvents.

Keywords: dichloroethane, dichloromethane, organic solvents, noninvasive investigations, tesile testing.

IMPORTANTA ARCULUI GOTIC IN DETERMINAREA RELATIILOR INTERMAXILARE/THE IMPORTANCE OF GOTHIC ARCH TRACINGS IN RECORDING THE JAW RELATIONS

MITROI FELICIA-ELENA[1], TOPALĂ FLORIN IONEL[2], ENIKO TUNDE STOICA[3], CORINA MARCAUTEANU[3], COSMIN SINESCU[4], MEDA NEGRUŢIU[4]

[1]Medic rezident Protetică Dentară

[2]Disciplina de Protetică Dentară, Facultatea de Medicină Dentară, Universitatea de Medicina şi Farmacie "Victor Babeş" Timişoara

[3]Disciplina de Ocluzologie, Facultatea de Medicină Dentară, Universitatea de Medicina şi Farmacie "Victor Babeş" Timişoara

[4]Disciplina de Tehnologia Protezelor Dentare și Materiale Dentare, Facultatea de Medicină Dentară, Universitatea de Medicină și Farmacie "Victor Babeş" din Timişoara

***Obiectivul studiului.** Sistemul Centrofix permite înregistrarea grafică intraorală a arcului gotic; vârful acestuia corespunde cu relația centrică, determinată la o dimensiune verticală corectă. Acest studiu a fost efectuat pentru a compara diferențele apărute între înregistrarea relațiilor intermaxilare cu șabloane de ocluzie prin metoda clasică și cu sistemul Centrofix la edentatul total.*

***Material şi metodă.** Studiul a fost efectuat pe șase pacienți. S-au înregistrat relațiile intermaxilare cu sistemul Centrofix, iar apoi cu șabloane de ocluzie clasice (folosind aceleași baze ale șabloanelor). Modelele*

de lucru au fost montate într-un simulator semiadaptabil (Artex CR Amann Girrbach) folosind arcul facial și clinometrul. Fiecare bază a avut trei markeri sub formă de piramidă. Pe aceste baze a fost montat inițial sistemul Centrofix, după care acesta a fost îndepărtat și am montat borduri de ocluzie din ceară. Cele două înregistrări au fost scanate cu ajutorul scanner-ului Dental Direkt DD Argus M1, fișierele rezultate fiind de tip.stl. Fișierele au fost prelucrate în Blender. Cei trei markeri de pe șablonul mandibular au fost suprapuși folosind soft-ul DDTEC-CAD Dental Direkt, apoi au fost înregistrate diferențele dintre ceilalți markeri.

Rezultate și discuții. *Am calculat diferențele dintre cele trei perechi de markeri (cele înregistrate cu Centrofix și cele înregistrate prin metoda clasică). Am facut media dintre cele trei valori și am obținut următoarele rezultate: pe axa OX- 2,49; pe axa OY- 1,43 și pe axa OZ- 0,25.*

Concluzii. *Față de metodele clasice de înregistrare a relațiilor intermaxilare utilizarea sistemului Centrofix a permis obținerea unor rezultate repetitive și mai precise.*

Objective of the study. *The Centrofix system allows the intraoral tracing of the gothic arch; the tip of this angle represents the centric relation, which is determined at a correct vertical dimension of occlusion. In this study we investigated the differences between two methods of registration of the jaw relations in edentulous patients: the classic method using occlusion rims and the method using the Centrofix system.*

Materials and methods. *This research has been conducted on six patients. The jaw relations were first registered with the Centrofix system and then with classic occlusion rims (for both registrations we maintained the same bases of the occlusion rims). The casts were mounted in a semiadjustable articulator (Artex CR Amann Girrbach), using a facebow and a clinometer. Each base of the occlusion rims had three markers shaped like pyramids. On those bases we have mounted the Centrofix system; after that we dismounted it and put wax rims on the same bases. Both registrations were scanned with the help of a Dental Direkt DD Argus M1 scanner; we obtained.stl type files. The files were managed and modified in the Blender programme. The three markers on the mandibular template were overlapsed using DDTEC-CAD software from Dental Direkt. The next step was to measure the differences between the other markers.*

Results and discussions. *We have calculated the differences between the three pairs of markers (the ones registered with Centrofix and those registered with the classic occlusion rims). We made the average between the three values and we reached the following results: 2.49 on the OX axis; 1.43 on the OY axis and 0.25 on the OZ axis.*

Conclusions. *In contrast with the classic methods of jaw relations registration, the use of the Centrofix system allowed us to reach more precise and repetitive results.*

ALTERANTIVE TERAPEUTICE NON-ORTODONTICE IN CAZUL MALPOZITIILOR MINORE DIN ZONA FRONTALA/FRONTAL MISALIGNMENTS: WHAT TO DO WITHOUT ORTHO?

ALEXANDRA-CRISTINA MĂROIU, ANCA JIVĂNESCU

Disciplina de Protetică Dentară, Facultatea de Medicină Dentară, Universitatea de Medicina şi Farmacie "Victor Babeş" Timişoara

Scop. *Datorită permanentei evoluţii din domeniul materialelor şi tehnicilor, reabilitarea protetică poate fi o soluţie terapeutică de succes în îmbunătăţirea design-ului zâmbetului, chiar şi atunci când pacienţii refuză tratamentul ortodontic ca variantă de elecţie. În această prezentare de caz, descriem algoritmul terapeutic în cazul unei paciente diagnosticate cu incongruenţă dento-alveolară cu înghesuire în zona frontală, a cărei reabilitare a constat în realizarea unor faţete şi coroane integral ceramice.*

Material şi metodă. *Pacienta 26 de ani, s-a prezentat la Clinica de Protetică Dentară (Facultatea de Medicină Dentară, Timişoara), solicitând îmbunătăţirea aspectului dinţilor frontali superiori. Nemulţumirea sa majoră era cauzată de vestibularizarea exagerată a incisivului central superior stâng, precum şi de dizarmonia evidentă dintre toţi cei patru incisivi superior în ceea ce priveşte poziţia şi forma lor. După discutarea amănunţită a tuturor posibilităţilor de tratament, pacienta a refuzat categoric aplicarea unui tratament ortodontic şi şi-a exprimat acordul pentru o soluţie terapeutică exclusiv protetică. Primul pas din etapa preprotetică a constat în elaborarea unui wax-up diagnostic al grupului incisiv superior şi restaurările provizorii de testare.*

Rezultate. *Feedback-ul pacientei a fost extrem de favorabil, iar planul protetic a fost, în consecinţă, stabilit: trei faţete integral ceramice (IPS Empress) pentru 1.1, 1.2 şi 2.2 şi o coroană integral ceramică (IPS Empress) pentru 2.1. Conturul gingival al incisivului central superior drept a fost îmbunătăţit prin gingivectomie, iar restaurările provizorii realizate prin tehnică directă, pe baza wax-up-ului diagnostic, au îndeplinit cerinţele bio-funcţionale ale pacientei până la finalizarea tratamentului protetic.*

Concluzii. *Această prezentare de caz reprezintă un exemplu ce demonstrează faptul că anomaliile dentare minore pot fi camuflate prin reabilitări protetice, atunci când pacienţii refuză tratamentul ortodontic ca soluţie terapeutică.*

Purpose. *Due to the advances in dental technology, materials and techniques, prosthodontics rehabilitation can be a successful alternative option for smile design rehabilitation, when orthodontic treatment cannot be accomplished. In this short communication we describe the treatment plan for a patient with frontal misalignment using veneers and all ceramic crowns.*

***Material and Methods**. A 26-year-old female patient visited the Clinic of Prosthodontics (Faculty of Dental Medicine, Timişoara) wishing to improve the appearance of her anterior teeth. Her major complain was the excessive vestibularisation of the upper left central incisor and the sheer disharmony between the all four maxillary incisors as far as the position and form were concerned. After discussing these aesthetic anomalies with the patient, she firmly declined any orthodontic treatment options and requested an exclusively prosthetic rehabilitation. The first step of the prosthetic phase implied the diagnostic wax-up of the four maxillary incisors and the subsequent intraoral temporaries (mock-up) in order to gauge patient input.*

***Results**. The patient's feedback was throughly positive and the prosthetic treatment plan was agreed upon: three no-prep veeners (IPS Empress) for 1.2, 1.1 and 2.2 and one pressed ceramic crown (IPS Empress) for 2.1. The gingival contour of the upper right central incisor was enhanced by gingivectomy procedure and the aesthetic preoperative temporaries satisfied the patient's requests until the final restorations were inserted.*

***Conclusion**.This particular case presentation represents an evidence-based example that orthodontic anomalies can be successfully concealed by adequate prosthetic means, whenever patients decline orthodontic procedures.*

METODE MODERNE DE DIAGNOSTICARE A LEZIUNILOR MUSCULO-SCHELETALE/MODERN METHODS OF DIAGNOSES MUSCULOSCHELETAL DISESES

CRISTINA TALPOS NICULESCU[1], ANGHEL MIRELLA[2], ARGESANU VERONICA[3]

[1]Asist. Univ. Disciplina de Diagnostic Oro-dentar, Facultatea de Medicină Dentară, Universitatea de Medicină și Farmacie "Victor Babeş" Timişoara

[2]Conf.Univ. Disciplina de Ergonomie si Diagnostic Orodentar, Facultatea de Medicină Dentară, Universitatea de Medicină și Farmacie "Victor Babeş" Timişoara

[3]Conf. Univ. Universitatea Politehnica din Timisoara, Fac. De Mecanica, Departament Mecatronica

Statusul postural corect este o condiție pentru menținerea unei stări de sănatate ridicate la locul de muncă. Procedurile care se efectuează în medicina dentară necesită o postură specială a medicului, cu consecințe asupra sănătății sale. Pentru determinarea unei posturi optime sunt necesare investigații ale afecțiuniilor datorate posturii defectuoase

Laboratorul de Ergoinginerie din Departamentul de Mecatronică al Universității "POLITEHNICA" din Timișoara, dispune de mijloace neinvazive de investigare, precum și de softuri de modelare și simulare a încărcărilor statice și dinamice precum și a deformațiilor posturale ale structurii anatomice umane. Afecțiunile cauzate de statusul postural incorect sunt evidențiate prin ultrasunete, digitizare optică și biometrie digitală folosind ZEBRIS, INSPECK 3D și PEDANA.Termograful FLIR B200pune în evidență diferenţa de temperatură dintre un ţesut normal şi unul afectat.Softul de modelare și simulare utilizat AnyBody permiteși determinarea consumului minim de energie din punct de vedere postural.

Metodele prezentate permitrealizarea unui diagnostic precis, în special în cazul medicinii dentare,prin utilizarea de mijloace şi metode configurate pe specificul muncii,în funcțiede schimbările de postură ale subiectului uman. Avantajele folosirii acestor metode sunt minimalizarea efectelor radiatiilor si a altor efecte daunatoare.

Posture status is a prerequisite for maintaining a high health at work. The procedures performed in dental medicine physician requires special position with its health consequences. To determine optimal posture requires investigation of the disease due to poor posture
The Laboratory of ergoinginerie of Mechatronics Department, from the University "Politehnica" of Timisoara, has noninvasive means of investigating and Software modeling and simulation of static and dynamic postural strains and of the human anatomy. Diseases caused by incorrect posture status are indicated by ultrasoundand opticalbiometrydigitization using ZEBRIS digital, 3 DandPedana INSPECK. FLIRB 200 highlights thermograph temperature difference betwee nnormal and affected tissue. Modeling and simulation software used allows anybody to determine minimum energy consumptionin terms of jobs.
The methods described allow an accurate diagnosis, in particular for dentistry, with the use of means and methods set on the specific workbased on the change of position of the human subject. The advantages of using these methods is to minimize the effects of radiation and ot her harmful effects.

ROLUL EXPLORARILOR IMAGISTICE IN ORTODONTIE/THE ASSESSMENT OF IMAGISTIC EXPLORATIONS IN ORTODONTICS

PORUMB ANCA[1], POPOVICIU RAMONA-AMINA[2], TODOR LIANA[3], MATEI RUXANDRA[3], CIAVOI GABRIELA[1], TIG IOAN[4], DALAI CAMELIA[1]

[1]Sef lucrari, Universitatea de Medicina si Farmacie din Oradea
[2]Conferentiar, Universitatea de Medicina si Farmacie,, Victor Babes,, din Timisoara
[3]Asistent universitar, Universitatea de Medicina si Farmacie din Oradea
[3]Conferentiar, Universitatea de Medicina si Farmacie din Oradea

Obiectul studiului: *Obiectul acestui studiu a fost sa identifice care sunt cele mai frecvent utilizate explorari imagistice in ortodontie.*

Material si metoda: *Am folosit 450 cazuri, din cazuistica proprie a autorilor. Din fisele de tratament ortodontic am folosit: radiografii dentare retroalveolare pe suport de film, radiografii dentare retroalveolare digitale, radiografii ocluzale, ortopantomografii (OPT), cefalometrii de profil si con beam computer tomografii (CBCT).*

Rezultate si discutii: *Din cele 450 de fise de tratament ortodontic utilizate, am observat ca indicatiile de radiografie dentara retroalveolara sunt reduse ca numar, datorita faptului ca, in momentul initial al examinarii unui pacient ortodontic, este preferata o OPT de inceput, care ofera o imagine de ansamblu. Radiografiile ocluzale, de 5/8 cm, sunt folosite in ortodontie dupa terapia cu disjunctorul, pentru a putea vedea ruperea suturii intermaxilare. OPT este cea mai frecvent utilizata investigatie in ortodontie. Cefalometriile de profil sunt, imediat dupa OPT, cele mai des utilizate investigatii in ortodontie. CBCT sunt indicate in ortodontie in cazurile de canini impactati imtramaxilar.*

Concluzii: Investigatia radiologica in ortodontie este, alaturi de studiul de model, cea mai importanta examinare complementara.Radiografiile dentare retroalveolare si radiografiile ocluzale sunt rar utilizate. Cele mai frecvent utilizate explorari imagistice in ortodontie sunt: OPT, cefalometriile de profil si CBCT.

Objects: *The aim of this study was to identify which are the most common methods for imagistic explorations in Ortodontics.*

Materials and methods:*We used 450 cases from the own casuistic of the authors. From the files of orthodontic treatment, we used: retrolaveolar dental radigraphies on film, digital retrolaveolar dental radigraphies, occlusive radigraphies, orthopantomographies (OPT), lateral ce and CBCT.*

Results: *From the 450 files of treatment used, we observed that the indications of radiography for the retrolaveolar dental radiographies are reduced in number because in the moment of the initial examination of an orthodontic patient is preferred an OPT in the beginning, which offers a panoramic wiev. The occlusive x-rays of 5/8 cm are used in orthodontics after disjunction therapy with RPE(rapid palatinal expander), to visualize the breaking of the inter-maxillary suture. OPT is the most common used radiological investigations in orthodontics.The lateral cephalometric radiographies are, immediately after OPT the most common used radiological investigations in orthodontics. The CBCTs are indicated in orthodontics for the cases of impacted maxillary canine.*

Conclusions: *The radiological investigation in orthodontics is, beside the study of the model, the most important complementary examination. Dental retroalveolar radiography and occlusive radiography are rarely used.The most common methods for imagistic evaluation in orthodontics are: OPT, lateral cepfalometric radiographs and CBCT.*

RELAȚIA MEDIC-PACIENT PRIVITĂ PRIN PRISMA ETICII/THE DENTIST – PATIENT RELASIONSHIP SEEN THROUGH THE PRISM OF ETICS

CIAVOI GABRIELA[1], TIG IOAN[4], DALAI CAMELI CIAVOI GABRIELA[1], PORUMB ANCA[1], BECHIR ANAMARIA[2], CUC ALBINIȚA[3], DALAI CAMELIA[1]

[1]Șef Lucrări, Departamentul de Medicină Dentară, Facultatea de Medicină și Farmacie Oradea
[2]Profesor Universitar, Facultatea de Medicină Dentară, Universitatea Titu Maiorescu București
[3]Asistent Universitar, Departamentul de Medicină Dentară, Facultatea de Medicină și Farmacie Oradea

Relația medic- pacient este mult dezbătută în ultima perioadă fiecare medic având experiența proprie legată de acest subiect. Perspectivele din care vrem să analizăm această relație sunt: psihologică, juridică și socială.

Din perspectivă psihologică abordăm latura de comunicare a acestei relații, abilitatea medicului de a se face înțeles de către pacient și acceptarea reciprocă în vederea construirii unei relații de încredere între cei doi. Din perspectivă juridică vom analiza acordul pacientului în vederea efectuării actului medical. Referindu-ne la

aspectul social vom discuta despre factorii sociali care influențează relația medic-pacient și în principal reforma sistemului de sănătate.

În concluzie vom trasa principalele direcții pe care noi le considerăm importante în vederea realizării unei relații corespunzătoare medic –pacient sub toate aspectele menționate.

***Cuvinte cheie**: etica, relație medic-pacient, abilitate*

The relashionship between is very debated as of late, each medic having their own experience on the subject.The perspectives from which we want to analize this relationship are: the psychological, juridical and social perpectives.

From the psichological perspective we analize the communication side of this relationship, the medic's ability to make himself understood by the patient and the common acceptance in building a reltionship based on trust between the two. From the juridical perspective we will analize the patient's consent to the medical act. From the social perspective we will discuss the social factors that influence the medic-patient relationship and basicallu the reform of the health system.

In conclusion we will note the principal steps that we consider important for creating a coresponding medic-patient relationship under all the mentioned aspects.

***Keywords**: ethics, medic-patient relationship, ability*

ESTETICA MICROSCOPICĂ OPTICĂ A INTERFEȚEI COMPOZIT-SMALȚ/MICROSCOPIC ESTHETICS OF COMPOSITE-ENAMEL INTERFACE

RUXANDRA MATEI[1], ANCA PORUMB[2], LIANA TODOR[1]

[1]Asist. univ. Departamentul de Medicină Dentară, Facultatea de Medicină și Farmacie Oradea

[2]Sef lucr. Departamentul de Medicină Dentară, Facultatea de Medicină și Farmacie Oradea

***Obiectivul studiului**: Dispariţia echilibrului armonic dintre elementele aparatului dento-maxilar acţionează negativ preponderent pe două componente: mecanică și fizionomică. Rezolvarea dezechilibrului determinat de elementele dentare este o provocare atât din punct de vedere macroscopic (refacerea coronară propriu-zisă, clinică), cât și din punct de vedere microscopic (rezistența reconstituirii respective, adeziunea între materiale). Ne-am propus să răspundem într-o anumită măsură la întrebarea dacă performanţele clinice ale reconstituirii directe plastice pot fi influenţate de tipul tehnicii de depunere a adezivului pe substratul dentar, pe lângă gravarea acidă, pentru a se obține o structură cât mai omogenă.*

***Material/metodă**: S-au utilizat 16 premolari superiori extraşi în scop ortodontic, indemni de carie și un sistem de adeziv în 2 paşi. S-au abordat două maniere diferite de aplicare a adezivului pe suprafaţa dentară – pensularea și rotaţia mecanică, alături de utilizarea compozitului în straturi și prin intermediul capei.*

***Rezultate și discuții**: Rezistenţa în timp a construcţiilor compozite depinde de calitatea adeziunii realizate între substratul de tip smalţ şi materialul compozit. Din punct de vedere microscopic optic, acest lucru se concretizează într-un strat intermediar ce trebuie să aibă un aspect cvasi-omogen.*

***Concluzii**: Tehnica inovativă rotatorie de aplicare a adezivului şi utilizarea materialelor auxiliare de conformare coronară tip capă, alături de retentivizarea suplimentară a smalţului prin prelucrarea cu freze sau pietre diamantate ar conduce la obţinerea unui sistem compozit mai performant calitativ.*

***Cuvinte cheie**: smalț, materiale compozite, refaceri coronare, estetică*

***Objective of the study**: The disappearance of the harmonic balance of dental-maxillary elements acts negatively on two components: mechanical and esthetic. To resolve that is a challenge both from macroscopic point of view (the proper dental restoration, clinical operatory), but also from microscopic point of view (the resistance of this restoration, the adhesion between materials). We intended to answer the following question: are the composite restoration clinical performance influenced by the type of adhesive clinical technology, in order to obtain a homogeneous structure?*

***Material and method**: Were used 16 upper bicuspids, extracted for orthodontic reasons, and a "two steps" adhesive system. The adhesive was applied onto the enamel surface in two manners: brushing (classical) and mechanical rotation (innovative). The composite paste was placed by layering and with transparent acetate crowns.*

***Results**: The dental composite constructions resistance in time depends on adhesion quality between enamel substrate and composite material. From optic microscopic point of view this means an interface with a homogenous aspect.*

***Conclusions**: The mechanical innovative adhesive system application (rotation), the use of acetate crowns to configure the dental crown, and the increased enamel retention (enamel preparation with burs) can lead to a composite system with improved qualities.*

***Key words**: enamel, dental composites, crown restorations, esthetics*

STUDIUL STATISTIC AL ERORILOR TERAPEUTICE LA PACIENTII PURTATORI DE PROTEZE MOBILE SI TULBURARILE PSIHOSOMATICE ASOCIATE/STATISTIC STUDY OF THERAPEUTIC FAILURES IN THE CASE OF PATIENTS WEARING DENTURES ASSOCIATED PSYCHOSOMATIC ILLNESS

DALAI CAMELIA[1], IGNAT ROMANUL IOANA[1], PORUMB[1], DALAI CIPRIAN[2],CIAVOI GABRIELA[1]

[1] Șef Lucrări, Departamentul de Medicină Dentară, Facultatea de Medicină și Farmacie Oradea

[2]Asistent Universitar, Departamentul de Medicină Dentară, Facultatea de Medicină și Farmacie Oradea

Obiectiv: *Aceasta lucrare doreste sa arata dentistilor posibilitatea esecurilor terapeutice la pacientii purtatori de proteze mobile in cazul in care sufera de tulburari psihosomatice si acestea nu sunt luate in considerare.*

Materiale si metode: *Acest studiu a fost realizat pe 150 de pacienti care poarta proteze dentare. Li s-au dat chestionare care acopera criteriile in diagnosticarea tulburarilor psihosomatice. Rezultatele au fost puse in tabele si grafice.*

Rezultate: *Observam ca, problemele de sanatate asociate exista la peste 78% la femei si peste 80% la barbati. La mica distanta, din punctual de vedere al frecventei se află criteriul legat de coincidența evenimentelor semnificative în viața pacientului.*

Concluzii: *Analizand rezultatele ajugem la concluzia ca pacientii a caror patologie psihosomatica poate duce in eroare medical dentist. Multe dintre cazurile considerate esecuri terapeutice erau de fapt din cauza tulburarilor psihosomatice (fapt care a fost deasemenea confirmat de catre psiholog) si erori ale tratamentului cauzat de catre medical dentist.*

Cuvinte cheie: *tulbrari psihosomatice, proteze dentare, chestionare*

Objective: *This here paper wants to show dentists the possibility of therapeutic failure in the case of patients wearing dentures if the case of them suffering from a psychosomatic illness is not taken into consideration.*

Materials and methods: *This study was realised on 150 patients wearing dentures. They were given questionnaire that cover the 5 areas of diagnosing psychosomatic illness. The results were put into tables and graphics. We fallowed the next criterias:*

-discrepancy subjective symptoms – objective exam
- time alternation of the symptoms
- associated health problems
- errors of the treatment committed by the dentist

Results: *Notice that, associated health problems exists over 78% in women and over 80% in men. Close to that, from the point of view of the frequency it is the related criteria to the coincidence events significant in the patients life.*

Conclusions*: By analyzing the results we can conclude the fact that there are patients who's psychosomatic pathology can confuse the dentist. A lot of the cases considered therapeutic failures were actually because of psychosomatic illness (a fact that was also confirmed by the psychologist) and were errors of treatment committed by the dentist.*

Keywords: *psychosomatic illness, dentures, questionnaire*

ASPECTE RADIOLOGICE PRIVIND INCLUZIA MOLARULUI TREI MAXILAR/RADIOLOGIC ASPECTS CONCERNING THE INCLUSION OF THE MAXILLARY THIRD MOLAR

LIANA TODOR[1], ANCA PORUMB[2], RUXANDRA MATEI[1]

[1]Asist. univ., Departamentul de Medicină Dentară, Facultatea de Medicină şi Farmacie Universitatea din Oradea

[2]Sef lucr., Departamentul de Medicină Dentară, Facultatea de Medicină şi Farmacie, Universitatea din Oradea

Obiectivul studiului: *Molarul III este cel mai frecvent dinte în situaţia de incluzie. După sediu, incluzia este intraosoasă sau osteomucoasă. Din punct de vedere topografic poate fi uni sau bilaterală, alveolară, ectopică şi aberantă.*

Material şi metodă: *Pentru studiu am folosit radiografii retroalveolare şi panoramice la 171 pacienţi care nu prezintă în cavitatea orală unul sau ambii molari III maxilari.*

Rezultate și discuții: *Dintr-un total de 205 molari III maxilari absenţi din cavitatea orală, 42 sunt în situaţia de anodonţie(20,49%), respectiv 163 în situaţia de incluzie(79,51%): 70 în incluzie osteomucoasă, 93 în incluzie osoasă; 81 la nivelul hemimaxilarului drept şi 82 la nivelul hemimaxilarului stâng. Un număr de 115 molari III maxilari se găsesc în incluzie verticală, 3 în incluzie orizontală şi 45 în incluzie înclinată: 37 distoînclinaţi şi 8 mezioînclinaţi.*

Concluzii: *Ordinea frecvenţei incluziei molarului III maxilar este: incluzia verticală (două treimi), incluzia distoînclinată (o pătrime) şi cu pondere foarte redusă incluzia mezioînclinată şi orizontală (o doisprezecime). Din punct de vedere al profunzimii, incluzia osoasă deţine 57,06%, iar cea osteomucoasă 42,94%.*

Cuvinte cheie: *incluzie, molar III maxilar, radiografie*

Objective of the study: *The most cases of tooth inclusion are those implying the third molars. Depending on its place, the inclusion can be intra-osseous or osteomucous. From the topographic point of view, it can be unilateral or bilateral, alveolar, ectopic and aberrant.*

Material and method: *We have used retro-alveolar and panoramic radiography in order to examine the 171 patients included in this study, namely persons who do not have in their oral cavity one or both maxillary third molars.*

Results and discussions: *Out of 205 maxillary third molars missing from the oral cavity, 42 of them missed on account of anodontia (20.49%), 163 on account of inclusion (79.51%): 70 were in an osteomucous inclusion, 93 in a osseous inclusion; 81 at the level of the right quadrant and 82 at the level of the left quadrant. A number of 115 maxillary third molars were found in a vertical inclusion, 3 were in a horizontal inclusion and 45 in an inclined inclusion: 37 were in distoinclination and 8 were in mesioinclination.*

Conclusions: *The order of the frequency when it comes to the maxillary third molar is: the vertical inclusion (two thirds), the disto-inclined inclusion (one fourth), while the horizontal and the mesio-inclined inclusion is scarcely met (a twelfth). From the point of view of the depth, the osseous inclusion has 57.06%, while the osteomucous inclusion is 42.49%.*

Key words: *inclusion, maxillary third molar, radiography*

ASPECTE CLINICE ȘI CORELAȚII IMAGISTICE ÎN ODONTECTOMIA CANINILOR INCLUȘI/CLINICAL ISSUES AND IMAGING CORRELATIONS IN SURGICAL APPROACH OF IMPACTED CANINES

ADRIAN NICULESCU[1], ARLEZIANA STAN[2], EMILIA IANEȘ[3]

[1]Medic rezident Chirurgie Orală și Maxilo-Facială, anul 4, Spitalul Clinic Municipal de Urgență Timișoara, Secția Chirurgie Maxilo-Facială

[2]Medic rezident Chrirugie Dento-Alveolară, anul 3, Spitalul Clinic Județean de Urgență,, Sf. Spiridon, Iași

[3]Conferențiar Universitar, medic primar Chirurgie Orală și Maxilo-Facială, Șeful Disciplinei de Anesteziologie și Chirurgie Dento-Alveolară, Facultatea de Medicină Dentară, UMF,,Victor Babeș, Timișoara, România

Obiective: Ne propunem să demonstram avantajele metodelor imagistice 3D în stabilirea unui diagnostic de maximă precizie în incluzia caninilor, care să permită o decizie terapeutică optimă, principalul deziderat fiind menținerea caninului și redresarea lui chirurgical-ortodontică.

Material și metodă: Lotul de studiu a cuprins 15 pacienți cu incluzie de canini superiori, uni și bilaterală, internați în Clinica de Chirurgie Oro-Maxilo-Facială, Timișoara în perioada 2013-2015. Pentru fiecare caz s-a utilizat ca metodă de investigație paraclinică imagistica CBCT și reconstrucția 3D. În funcție de particularitățile cazului clinic, caninii incluși au fost abordați printr-o metodă chirurgicală conservativă, cu menținerea lor la nivelul arcadei maxilare și tracțiunea chirurgical-ortodontică sau prin abordare chirurgicală radicală prin odontectomie atunci când mijloacele de restaurare și poziția sau forma rădăcinii au contraindicat metoda conservativă. Metodele de abord chirurgical au fost: abordul palatinal, abordul vestibular și abordul mixt, vestibulo-palatinal.

Rezultate: Tehnica imagistică CBCT și reconstrucția 3D realizează vizualizarea precisă a poziției caninului inclus și identificarea raporturilor anatomice cu zonele de risc crescut (sinus maxilar, planșeul foselor nazale, pachetul vasculo-nervos al nervului nazo-incisiv și al nervului suborbitar). Dintre cele 15 cazuri de incluzie canină, în 5 cazuri s-a recurs la odontectomie. Detaliile anatomice furnizate de CBCT au decis atitudinea radicală și au orientat metoda chirurgicală, astfel încât riscul accidentelor și complicațiilor intra și postoperatorii să fie limitat.

Concluzii: Metodele chirurgicale moderne folosite în practica curentă, mijloacele imagistice avansate disponibile (imagistica CBCT) și posibilitățile de reconstrucție 3D virtuală permit atât planificarea în detaliu a intervențiilor chirurgicale de odontectomie a caninilor incluși precum și abordarea cu un sacrificiu considerabil mai scăzut al osului alveolar.

Objectives: We intend to demonstrate the advantages of 3D imaging methods in the diagnosis with maximum precision of impacted canine, enabling an optimal therapeutic decision, the main goal being the maintenance and recovery of canine with surgical-orthodontic approach.

Material and Methods: The study group comprised 15 patients with upper canine unilateral and bilateral inclusion, hospitalized in Oral-Maxillofacial Surgery Hospital of Timisoara between 2013-2015. For each case was used as a method of paraclinically investigation the CBCT imaging and 3D reconstruction. Depending on the particularity of the clinical case, impacted canines were approached by a conservative surgical method, by keeping them in the maxillary arch and surgical-orthodontic traction or radical surgical approach by means of Odontectomy when the position or shape of the root were contraindicated for conservative method. Surgical approach methods were palatal approach, vestibular approach and mixed vestibular-palatal approach.

Results: CBCT imaging and 3D reconstruction technique performed impacted canine viewing accurate positioning and identification of anatomical relations with increased risk areas (maxillary sinus, nasal floor, neurovascular package of the nasal-incisive nerve and suborbital nerve). Of the 15 cases of canine impaction in 5 cases resorted to Odontectomy. Anatomical details provided by CBCT decided oriented attitude and radical surgical method so that the risk of accidents and intra and post-operative complications are limited.

Conclusions: The methods used in modern surgical practice, advanced imaging means available (CBCT imaging) and 3D virtual reconstruction possibilities allow both the detailed planning of Odontectomy surgery of impacted canines and a significantly lower alveolar bone sacrifice.

IMPORTANȚA EXPLORĂRII CBCT IN CAZUL TUMORILOR CHISTICE ALE MAXILARELOR/THE IMPORTANCE OF CBCT EXAMINATION IN CYSTIC JAW TUMOURS

DOINA CHIORAN, CIPRIAN ROI, ADRIAN NICOARĂ, EMILIA IANEȘ
Disciplina de Chirurgie Dento-Alveolară, UMF„Victor Babeș” Timișoara

Introducere: Chisturile odontogene reprezintă o patologie importantă şifrecventă cu care medicul dentist ia contact în practica cotidiană. Examenul radiologic prezintă o importanţă deosebită pentru stabilirea unui diagnostic corect datorită faptului că manifestările clinice ale chisturilor maxilarelor au elemente comune cu diferite formaţiuni tumorale prezente la nivelul osului maxilar. Cu ajutorul examinărilor radiografice se pot evidenţia chisturi încă din etapa endoosoasă, chiar înainte de a prezenta simptomatologie evidentă clinic.

Tomografia computerizată (CT) poate evidenţia diferenţa dintre o formaţiune chistică de una solidă, marcând şi eventualele modificări tumorale ce este posibil să apară la nivelul unei formaţiuni chistice. CT reprezintă o metodă eficientă în evaluarea formaţiunilor de la nivelul oaselor maxilare deoarece printr-un examen radiologic clasic, uneori este greu de stabilit extinderea exactă a leziunii osoase, precum şi gradul de implicare a structurilor învecinate. În aceste cazuri sunt utile secţiunile axiale şi cele biaxiale.

Scop: Lucrarea își propune să prezinte cazuri cu patologii tumorale chistice extinse, la care în urma examenului CBCT s-a dovedit a prezenta un risc crescut de accidente și complicații intra și postoperatorii ceea ce impune realizarea intervenției chirurgicale de mare amploare în anestezie generală și depășește posibilitatea realizării tratamentului chirurgical în cabinetul de medicină dentară. Astfel, dorim să sensibilizăm medicul dentist în atitudinea terapeutică a chisturilor odontogene și să subliniem importanța explorării paraclinice de tip CBCT.

Concluzii: Investigația CBCT ar trebui să fie o explorare paraclinică de rutină în cazul tumorilor odontogene prezente la nivelul maxilarelor.

Cuvinte cheie: CBCT, chisturi ale maxilarelor, atitudine terapeutică, diagnostic complet

Introduction: Odontogenic cysts represent a frequent and important pathology in the daily practice of a dentist. The radiologic examination is very important in setting the correct diagnostic, due to the fact that clinical manifestations of jaw cysts have common elements with different tumoral formations at the jaw bone level. Cysts can be highlighted already in the intrabone phase due to the radiographical examination, and this is even before having a evident clinical symptomatology.

The computed tomography (CT) can show the difference between a cycstic and a solidified formation, also marking eventual tumoral formations that are possible to appear at the level of a cystic formation. CT is an efficient method for the evaluation of formations in jaw bones, given the fact that in a classical radiological examination it is often hard to establish the exact spread of the bone lesion and the involvement degree of the neighboring structures. Axial and biaxial sections are useful in these cases.

Purpose: This paper aims to present some cases with extended cystic tumoral pathologies, where a CBCT exam proved a high risk of intra- and postsurgical complications and accidents, a fact that imposed large scale surgical intervention, with general anesthesia, thus ruling out the possibility of a treatment at the dental practice. We thus want to sensitizethe dentist in his/her therapeutic attitude towards odontogenic cysts, and highlight the importance of the paraclinical exporation of CBCT type.

Conclusions: The CBCT investigation should be a routine paraclinical exam inodontogenic jaw tumors.

Keywords: CBCT, cysts of the jaw, therapeutic attitude, complete diagnostics

---

BIFOSFONAȚII, FACTOR ETIOLOGIC AL OSTEONECROZEI DE MAXILAR - STUDIU RETROSPECTIV EFECTUAT ÎN CLINICA DE CHIRURGIE OMF- TIMIȘOARA/BISPHOSPHONATES, ETIOLOGICAL AGENT FOR OSTEONECROSIS OF THE JAW - RETROSPECTIVE STUDY FROM THE MAXILO-FACIAL SURGERY DEPARTMENT TIMISOARA

BOGDAN HOINOIU, CIPRIAN ROI, ADRIAN NICOARA, DOINA CHIORAN, EMILIA IANES

Disciplina de Chirurgie Dento-Alveolară, UMF„Victor Babeș" Timișoara

Obiective: Scopul studiului de fată este de a analiza retrospectiv manifestarile clinice, diagnosticul si tratamentul a 42 de pacienti tratați cu bisfosfonați ce au dezvoltat consecutiv osteonecroză a maxilarelor (ONM).

Material si Metoda. În perioada 2006–2014, în Clinica de Chirurgie Maxilo-Facială, Timișoara au fost internați 42 de pacienți aflați sub terapie orală sau iv cu bisfosfonați. Dintre aceștia, 31 de pacienți au fost internați cu forme clinic manifeste de ONM, iar 11 pacienți, internați pentru extracții dentare, au fost incluși într-o grupă de înalt risc, datorită însumării a mai multor agenți predispozanți în declanșarea bolii. Criteriile de includere au fost, examenul clinic corelat cu rezultatele examenelor radiologic, microbiologic și histopatologic.

Rezultate. În acest stadiu am inclus cei 31 pacienți din grupul de mare risc. Acestora li s-au efectuat extracții dentare cu profilaxie antibiotică și sutura plăgii postextracționale, condiții în care vindecarea a decurs fără complicații. În tratamentele aplicate pacienților cu ONM manifestată clinic, rezultatele au fost inconstante.

Discutii. Pacienții care sunt sau au fost sub tratament cu bisfosfonați, administrat oral necesită aceleasi precautii cu administrarea sistemică.

Concluzii. Tratamentul profilactic implică acoperirea plăgii osoase cu un lambou mucoperiostal viabil cât și protecție antibiotică pentru prevenirea infecției și dispensarizarea pacienților pe termen lung. Medicul stomatolog are rol determinant în recunoașterea factorilor de risc la astfel de pacienți și în prevenirea acestei afecțiuni care, odată declanșată, devine trenantă, uneori incurabilă.

Cuvinte cheie: necroza, maxilar, bifosfonati, extractii dentare

Objectives: The aim of this study is to retrospectively analyze the clinical manifestations, diagnosis and treatment of 42 patients treated with bisphosphonates who developed osteonecrosis of the jaws (ONJ).

Material and Methods. During 2006-2014, in the Department of Maxillofacial Surgery, Timisoara was admitted 42 patients that prior underwent to oral or intravenous bisphosphonates therapies. 31 of these patients were hospitalized with clinically proven signs of ONJ, and 11 patients hospitalized for tooth extractions were included in a high risk group, because the summation of several predisposing agents in triggering the disease. Including criteria were clinical examination correlated with radiological findings, microbiological and histopathological confirmation.

Results. In these retrospective analyses we included 31 patients from the high-risk group. We performed to these patients tooth extractions and suture of the postextractional wound under perioperative antimicrobial prophylaxis in which conditions, healing took place without complications. The treatments applied to patients with clinically confirmation of ONJ, the results were inconsistent.

Discussion. Patients who are or have been treated with orally administered bisphosphonates require the same precautions with systemic administration.

Conclusions. Prophylactic treatment means covering the exposed bone with a mucoperiostal flap and antibiotic protection, to prevent infection and long-term follow-up of patients. The dentist has the key role in recognizing the risk factors in these patients and prevention of this illness, which, once initiated, became long lasting and sometimes incurable.

Key words: necrosis, jaws, bisphosphonates, tooth extractions

---

ABORDAREA MOLARULUI DE MINTE: RUTINĂ SAU PROVOCARE?/WISDOM TEETH APPROACH: ROUTINE OR CHALLENGE?

CIPRIAN ROI, ADRIAN NICOARĂ, DOINA CHIORAN, DIANA NICA, EMILIA IANEȘ

Disciplina de Chirurgie Dento-Alveolară, UMF„Victor Babeș" Timișoara

Introducere: Molarii de minte sunt dinții cu cea mai mare varietate și frecvență a fenomenelor patologice secundare care pot surveni în procesul de formare, dezvoltare și erupție, începând cu fenomenele inflamatorii până la leziuni degenerative, patologie tumorală, tulburări nervoase, afectare mecanică a dinților și părților moi, dar și patologie carioasă. Decizia terapeutică de extracție trebuie să țină cont de o serie de factori care influențează abordarea chirurgicală a molarului 3. Extracția molarului de minte trebuie făcută atunci când

beneficiile intervenției chirurgicale depășesc riscurile dar și analizând cu atenție factorii care ar putea îngreuna extracția chirurgicală.

Scop: Prezenta lucrare își propune să ușureze decizia terapeutică a medicului dentist și să atragă atenția asupra factorilor locali care ar putea transforma în eșec extracția molarului de minte din cabinetul stomatologic.

Material și metodă: Am analizat 27 odontectomii realizate în perioada 2012-2014 atât înaintea intervenției chirurgicale, pe baza unui chestionar elaborat de noi, chestionar care a ținut cont de factorii generali dar și de relațiile spațiale ale molarului de minte inferior. După odontectomie am corelat datele clinice și paraclinice ale pacienților.

Rezultate: După prelucrarea statistic matematică a cazurilor care au fost incluse în acest studiu am observat că există o serie de factori care pot ghida medicul dentist în decizia terapeutică.

Cuvinte cheie: molar de minte, extracție, odontectomie, dificultate

Introduction: Wisdom teeth has the greatest variety and frequency of secondary pathological phenomena that can occur in the formation, development and eruption from inflammatory phenomena to degenerative lesions, tumor pathology, nervous, mechanical damage to teeth and soft tissue but also carious pathology. Extraction decision must take into account a number of factors that can influence the surgical approach of wisdom tooth extraction. The odontectomy must be made when the benefits outweigh the risks of surgery and carefully analyzing the factors that could hinder surgical extraction.

Aim: The purpose of this study is to facilitate to the dentist the treatment decision and to draw attention to local factors which could turn into failure the extraction of the third molar in the dental office.

Material and methods: We analyzed 27 odontectomies made between 2012-2014 before surgery, based on a questionnaire developed by us. This questionnaire took into account general factors of the patient and the spatial relationships of the lower wisdom tooth.

Results: After statistical processing of the cases that were included in this study we observed that are a number of factors that may guide the therapeutic decision of the dentist.

Key words: wisdom teeth, odontectomy, difficulty

AUGMENTAREA LATERALA A CRESTELOR MANDIBULARE INGUSTE UTILIZAND MATERIALE DE ADITIE SI TEHNICI DIFERITE/LATERAL RIDGE AUGMENTATION IN THE LOWER JAW USING DIFFERENT TYPES OF MATERIALS AND TECHNIQUES

DIANA NICA, ADRIAN NICOARA, MARIUS PRICOP, EMILIA IANES

Disciplina de Chirurgie orala si maxilo-faciala, Universitatea de Medicina si Farmacie "Victor Babes" Timisoara

Obiective

Acest studiu a evaluat predictibilitatea și rezultatele clinice obtinute in urma tratamentului crestelor alveolare mandibulare rezorbite utilizand ca materiale de aditie osul autolog, alografe și xenografe. O atenție specială a fost acordata bazei biologice pentru diferitele abordări terapeutice.

Materiale și metode

Au fost tratati douăzeci și unu de pacienti prezentand rezorbtii transversale mandibulare. In cazul a 6 pacienți, deficitul osos mandibular a fost tratat folosind grefe corticospongioase autologe sub forma de bloc recoltate din ramul mandibular. Șapte deficiențe osoase au fost tratate cu material granular alloplastic. În 8 defecte transversale mandibulare s-a folosit material granulat de origine bovina în combinație cu o membrana de politetrafluoretilenă (PTFE).

Rezultate și discuții

După perioada de timp de vindecare variabila in functie de tipul de material folosit, situsurile augmentate au fost redeschise. Nu au existat semne clinice de resorbție semnificativa in cazurile in care s-au folosit blocurile osoase corticospongioase. Câștigul in latime al crestei a fost, in medie de la 1,5 mm la 6,1 mm. Defectele augumentate cu allografa nu au aratat nici resorbție după 12 săptămâni de timp de vindecare. Crestele augumentate cu marial de origine bovina au prezintat stabilitate in volum fără expunerea membranei.

Concluzii

Acest studiu clinic demonstreaza ca procedurile chirurgicale prezentate utilizate pentru augmentarea laterala a creastor mandibulare sunt previzibile. Materialele de aditie au aplicatii clinice specifice.

Objectives

This study evaluated the predictability and clinical outcome of the application of autografts, allografts and xenografts for treatment of laterally ridge deficiencies of the lower jaw. Special attention is taken on to highlight the biological basis for the different therapeutic approaches.

Materials and methods

Twenty-one partially edentulous patents were treated. In 6 patients, the lateral lower jaw deficiency was treated using an autologous corticocancellous graft harvested from the mandibular ramus. Seven bony deficiencies were treated with granulated allograft material supported by the screw. In 8 lateral lower jaw

deficiencies granulated bovine particles in combination with a polytetrafluoroethylene (PTFE) membrane were used.

Results and discussions

After the healing time period required by the type of material used, the augmented were reopened. There were no clinical signs of significant graft resorption. The width gain was from a mean of 1, 5 mm to 6.1 mm. The defects augmented with allograft material showed no resorption after 12 weeks healing time. The bovine augmented ridges showed stability during the haeling time without membrane exposure.

Conclusions

This clinical study demonstrates that the presented surgical procedures used for lateral ridge augmentation are predictable. Graft materials became more specialized for use in specific clinical applications.

EVIDENȚIEREA LEZIUNILOR CARIOASE NECAVITARE PRIN METODE NEINVAZIVE/HIGHLIGHTING NON-CAVITATED CARIES LESIONS USING NON-INVASIVE METHODS

LAURA CÎRLIGERIU[1], SIMINA ARDELEAN[2], MARIUS BOARIU[1], ADRIAN MARINESCU[1], SINESCU COSMIN[1], MARIUS LERETTER[1]

[1]Facultatea de Medicină Dentară, UMF "Victor Babes" Timișoara

[2]Student anul IV, Facultatea de Medicină Dentară, UMF "Victor Babes" Timișoara

Introducere: *Managementul modern al cariei dentare are trei componente majore: prevenție, control, tratament și se bazează pe un diagnostic cât mai precis și timpuriu al leziunii carioase. Transiluminarea cu fibră optică și imagine digitală (DIFOTI) în asociere cu metoda laser-fluorescenței permite un diagnostic precoce al leziunilor carioase necavitare cu scopul facilitării deciziei în alegerea tratamentului.*

Scop: *Scopul acestui studiu a fost evaluarea corelației dintre rezultatele obținute prin transiluminare cu fibră optică și imagine digitală, laser–fluorescență, examen clinic vizual și radiografia digitală în mușcătură în diagnosticul leziunilor cariose incipiente proximale pe dinții posteriori, pentru a putea oferi pacientului cele mai portivite recomandări clinice. Importanța acestei abordări derivă din faptul, de altfel bine cunoscut, că leziunile carioase incipiente necavitare pot fi oprite în evoluție sau remineralizate cu beneficii semnificative pentru pacient.*

Material și metodă: *Au fost evaluați 22 de dinți susceptibili de leziuni carioase proximale, pe un număr de 13 pacienti, cu vârste cuprinse între 20 și 31 de ani (8 femei, 5 bărbați). Pacienților li s-au efectuat igienizări profesionale, examinări clinice, radiografice și optice. Detectarea leziunilor carioase incipiente s-a făcut prin examen clinic vizual completat de transiluminare cu fibră optică și imagine digitală realizată cu ajutorul dispozitivului DIAGNOcam (KaVo). Stadiul evolutiv al leziunilor carioase s-a evaluat prin metoda laser-fluorescenței folosind dispozitivul DIAGNOdent Pen (KaVo) și cu ajutorul examenul radiografic folosind radiografia digitală cu film mușcat.*

Rezultate: *Examinarea complementară a pacienților cu ajutorul sistemului DIAGNOcam (Kavo) și DIAGNOdent Pen (KaVo) arată o mai mare sensibilitate decât radiografia și examenul vizual în diagnosticul și evaluarea leziunilor carioase incipiente proximale care pot beneficia de tratament neinvaziv sau minim invaziv.*

Concluzie: *Imaginile furnizate de DIAGNOcam nu permit o analiză cantitativă, interpretarea acestora fiind supusă subiectivității examinatorului, însă corelarea cu rezultatele convertite în valori numerice obținute prin laser-flurescență poate reprezenta cel mai de încredere diagnostic obținut cu tehnologia actuală.*

Cuvinte cheie: *DIAGNOcam, DIAGNOdent Pen, transiluminare cu fibră optică și imagine digitală, laser-fluorescență, leziuni carioase necavitare*

Introduction. *Modern dental caries management has three major components: prevention, control, treatment and relies on an accurate and early caries diagnosis. (DIFOTI) in combination with laser-fluorescence allows early and more accurate diagnosis of non-cavitated caries lesions in order to facilitate decision between surgical intervention and other non-operative options.*

Purpose. *The aim of this study was to evaluate the correlation between the results obtained by digital imaging fiberoptic transillumination, laser-fluorescence, visual clinical examination and digital bitewing radiography in detection and early diagnosis of proximal caries lesions in posterior teeth in order to offer the best clinical recommendations for patients. The importance of this approach derives from the well known fact that the non-cavitated caries lesions can be stopped evolving or remineralise with significant benefits for all patients.*

Method: *22 caries susceptible teeth were evaluated on a number of 13 patients, aged between 20 and 31 years (8 women, 5 men). On all patients were conducted professional cleaning, clinical, radiographic and optical examination. Caries detection was done by visual clinical examination completed by digital imaging fiberoptic transillumination using DIAGNOcam (KaVo) system. Caries staging was assessed using laser-fluorescence using DIAGNOdent Pen (KaVo) and digital bitewing radiographs were evaluated.*

Results: *Examination of patients using complementary DIAGNOcam system (Kavo) and DIAGNOdent Pen (KaVo) shows greater sensitivity than radiography and visual examination in the detection, diagnosis and evaluation of incipient proximal carious lesions that may benefit from noninvasive or minimally invasive treatment.*

Conclusion: *DIAGNOcam images does not allow a quantitative analysis and the interpretation is still a subject of examiner subjectivity, but the correlation with the results converted into numerical values obtained by laser-flurescence may represent the most reliable diagnostic achieved with current technology.*

Key words: *DIAGNOcam, DIAGNOdent Pen, fiberoptic transillumination, laser-fluorescence, non-cavitated caries lesions*

CONSIDERENTE ORTODONTICE ȘI ESTETICE CU PRIVIRE LA LIPSADINȚILOR ÎN REGIUNEA ANTERIOARĂ/ORTHODONTIC AND ESTHETIC CONSIDERATIONS REGARDING MISSING ANTERIOR TEETHINTRODUCTION

BRATU DANA[1], CAMELIA SZUHANEK[2], RALUCA BĂLAN[3], ANDRUȘCĂ ANDREEA-MARIANA[4], TAS RĂZVAN[5]

[1]Conferențiar Universitar Dr. UMF Victor Babeș,

[2]Șef lucrări Dr. UMF Victor Babeș

[3]Asistent universitar UMF Victor Babeș

[4,5]Medic rezident Clinica de Ortodonție si Ortopedie Dento-Facială UMF Victor Babeș

Introducere

Agenezia dentară este o afecțiune de dezvoltare frecventă, cu implicații clinice semnificative. Clasificarea se face în funcție de numărul dinților permanenți absenți, exceptând ultimul molar. Hipodonția este definită ca absența a una pâna la 5 unitați dentare. Lipsa a 6 sau a unui număr mai mare de dinți poartă denumirea de oligodonție. Lipsa unităților dentare în regiunea anterioară poate fi însă și rezultatul unor traumatisme însoțite de avulsii dentare sau fracturi corono-radiculare. Deciziile referitoare la tratament necesită o abordare interdisciplinară, luând în calcul riscurile și beneficiile. Spațiul necesar tratamentului protetetic este determinat de 2 factori: estetică și ocluzie. La sfârșitul tratamentului incisivul lateral trebuie sa aibă 2/3 din lățimea incisivului central, să avem o ocluzie clasa I Angle, coincidența liniilor mediane și un overbite și overjet în parametri normali.

Material si metodă

Tratamentul ortodontic al pacienților a necesitat utilizarea unor expansoare palatale și inferioare pentru obținerea expansiunii în plan transversal, distalizator (Distal- Jet) pentru expansiune în plan sagital și aparate ortodontice fixe cu bracket-uri metalici Roth-System de la firma Ormcocu slot de 022, utilizând tehnica straight wire. Tratamentul chirurgical ortognat a constat în osteotomie maxilară LeFort I, iar în cadrul tratamentului protetic au fost folosite restaurărileprotetice fixe dentare și pe implante.

Concluzii

Tratamentul optim necesită o abordare interdisciplinară, bazată pe interacțiunea dintre ortodont, chirurg maxilo-facial, implantolog și protetician. Scopul tratamentului este redobândirea funcției masticatorii, fonetice, a fizionomiei, precum și obținerea echilibrului emoțional și psihologic alpacientului.

Dental agenesis is the common developmental anomaly in humans, often presenting a significantclinical problem. It is classified according to the number of missing permanent excluding thethird molars. Hypodontia refers to a condition with one to five missing teeth. Patients with six ormore missing teeth are classified as having oligodontia. Decisions about space management mustbe made by the interdisciplinary team, taking into account the risks and benefits of all options.The space required for the prosthesis is usually determined by two factors. The first is theaesthetics: for example an upper lateral incisor should be two thirds of the width of the uppercentral incisor. The second factor is the occlusion. Ideally, at the end of treatment there should bea good Class I occlusion, with coincident center lines and optimal overbite and overjet.

Materials and methods:

The orthodontic treatment required palatal expanders and lower ones for expansion in the transverse plane, Distal- Jet for expansion in the sagittal plane and fixed orthodontic appliances with metal brackets Roth - System from Ormco company with 022 slots using straight wire technique. Surgical treatment involved orthognatic LeFort I maxillary osteotomy, and for the prosthetic treatment were used fixed prosthetic restorations and dental implants.

Conclusion:

The optimal therapy should include an interdisciplinary team approach, and rely on positiveinteraction between orthodontists, oral and maxillofacial surgeons, implantologist andprosthodontics. The treatment goals are to recover the masticatory function and aesthetics,speech improvement, and reestablish the emotional and psychological wellbeing.

LEGISLAŢIE ŞI MANAGEMENT ÎN CABINETUL DE MEDICINĂ DENTARĂ/LEGISLATION AND MANAGEMENT IN THE DENTAL OFFICE

RAMONA AMINA POPOVICI[1], DOINA ONISEI[1], MIHAELA CODRINA LEVAI[2]*, ANGELA CODRUTA PODARIU[1]

[1]Faculty of Dental Medicine, University of Medicine and Pharmacy "Victor Babes" Timisoara
[2]Administrative Department, University of Medicine and Pharmacy "Victor Babes" Timisoara

Introducere: Cabinetul medical este definit ca unitate „furnizoare de servicii publice, de stat sau private, de asistenţă medicală umană preventivă, curativă de recuperare şi de urgenţă." Conform normelor legale, serviciile de sănătate sunt managerizate în cabinetele medicale dentare şi se realizează de medici (stomatologi, specialişti, primari) şi alte categorii de personal medical autorizat (asistente medicale, de profilaxie, tehnicieni dentari).

Metoda: Evaluarea accesibiltăţii la serviciile medicale dentare cu privire la forma de organizare (cabinet medical individual, grupat, asociat, societate civilă medicală)

Rezultate: Misiunea unui cabinet este conscrisă unui rezultat pozitiv ce se doreşte obţinut în viitor de către structura de sănătate, urmărindu-se:

-rezultate concludente asupra pacienţilor (calitatea serviciilor, gradul de satisfacţie);

-performanţe interne substanţiale, înregistrate de echipa medicală (profesionale, financiar-materiale).

Concluzii: Misiunea unui cabinet exprimă scopul pentru care a fost creat, raţiunea acestuia în raport cu piaţa serviciilor de sănătate şi implicit cu pacienţii consacraţi sau potenţiali. Prin definirea misiunii sunt precizate elementele intenţionale, grupurile specifice de pacienţi, nevoile de bază existente, precum şi performanţele proprii cabinetului.

Cuvinte cheie: cabinet medical dentar, servicii de medicina dentara, accesibilitate, calitate, performanta

Introduction: *The medical office is defined as an unit "providing public services, by state or private, of preventive human health, curative and emergency recovery." According to legal provisions, health services are managed in dental medical offices performed by doctors (dentists, specialists, primary doctors) and other authorized medical staff (nurses, prophylaxis nurses, dental technicians).*

Methodology: *Evaluation of accessibility to dental health services on organizational form (individual, grouped, associated medical office, medical civil company)*

Results: *The mission of a medical office is getting a positive result that is intended to be achieved in future by the structure health, aiming: conclusive results on patients (quality of service, satisfaction degree), substantial internal performance registered by the medical team (professional, financial and material).*

Conclusions: *The mission of a medical office expresses the purpose for which it was created, its reasoning in relation to the health care market and implicitly to the committed or potential patients. By defining the mission, the intentional elements, specific groups of patients, basic needs of existing and own performances of the medical office are set.*

Key words*: medical dental office, dental medicine services, accessibility, quality, performance*

FRENURILE LABIALE ŞI LINGUALE FACTORI DE RISC DIRECŢI ÎN DEZVOLTAREA APARATULUI DENTO- MAXILAR/ LIP TIES AND TONGUE TIES RISK FACTORS FOR RIGHT DENTO-MAXILLARY SYSTEM DEVELOPMENT

RAMONA CAMELIA RUMEL[1], ATENA GALUSCAN[2], DAN ONISEI[2] ANCA PORUMB[3], RAMONA AMINA POPOVICI[2]

[1]Facultatea de Medicină Generală, Universitatea de Medicină şi Farmacie "Victor Babeş", Timişoara
[2]Facultatea de Medicină Dentară, Universitatea de Medicină şi Farmacie "Victor Babeş", Timişoara
[3]Universitatea de Medicină şi Farmacie din Oradea

Introducere: *Frenul lingual sau labial este un ţesut embrionar remanescent, care interferă cu funţionarea normală a aparatului oral şi determină o gamă largă de simptome la bebeluşi, cu repercursiuni în perioada de copil şi de adult, dacă nu se intervine în timp util. Copiii cu inserţii anormale atât la nivelul frenului labial cât şi al celui lingual pot dezvolta în timp: probleme ortodontice precum: diastema, anomalii dento-maxilare, reapariţia lor după tratamentul ortodontic, dacă nu se rezolvă chirurgical nivelul de inserţie, restircţii de mobilitate, durere puternică la erupţia dentară a incisivilor centrali, probleme estetice şi dificultăţi de vorbire. La adulţi aceste frenuri pot duce la suferinţe parodontale, probleme estetice. Asupra acestor frenuri, labiale şi linguale, se poate*

interveni cu laserul sau cu electrocauterul, în anestezie locală încă din primele zile din viaţa bebeluşului, după stabilirea în prealabil a diagnosticului corect şi se doreşte intervenţia cu consimţământul aparţinătorilor.

Metodologie: *Pentru realizarea acestui studiu am urmărit dacă copiii cu anomalii dento-maxilare prezintă frenuri labiale sau linguale restrictive. Deasemenea au fost urmăriţi şi bebeluşii cărora li s-au efectuat frenectomii înaintea erupţiei dentare primare pentru a depista dacă au dezvoltat aceleaşi probleme la aparatul dento-maxilar.*

Rezultate: *Din 42 de copii cu anomalii dento-maxilare 26 prezintă fren labial (p=0,05), 20 au prezentat fren lingual posterior restrictiv (p=0,05). 31 dintre copii au ocluzie deschisă, iar la 34 părinţii descriu erupţii dentare foarte dureroase.*

Concluzii: *frenurile labiale şi frenurile linguale sunt factori de risc pentru dezvoltarea aparatului dento-maxilar şi este absolut necesară intervenţia pentru rezolvarea inserţiilor anormale la vârste cât mai fragede posibil.*

Cuvinte cheie: *fren lingual, fren labial, factori de risc, dezvoltare, anomalii dento-maxilare*

Introduction: *Tongue tie, also known as ankyloglossia, is a remnant of embryological tissue that interferes with normal oral functions and causes a wide range of symptoms affecting untreated babies, children and adults. Lip tie is an abnormal attachment of the lip to the gums, which causes restricted mobility. At children this ties can cause: orthodontic problems like: large gaps between teeth, relapse after orthodontic care, painful latch once upper front teeth erupt, dental decay on upper teeth when still nursing, speech problems and esthetic problems. For adults these ties can determine: periodontal disease, esthetic problems with smile lines and poor oral hygiene. Lip ties and tongue ties can be treated from first days from the babies' lives, if this is a known pathology and the doctors want to do it.*

Methodology: *I followed if children with dento-maxillary anomalies have lip tie or tongue ties. We started to follow babies which have done the frenectomy before teeth eruptions to see if they will have the same problems with the development of dento-maxillary system.*

Results*: From 42 children with dento-maxillary anomalies 26 has lip tie (p=0,05), 20 had restrictive tongue tie (p=0,05). 31 of them has large gaps between teeth, at 34 parents describes painful latch at teeth erupt.*

Conclusion: *Lip tie and tongue tie is a risk factor for dento-maxillary system, and is necessary to cut them as soon as possible.*

Key words*: lips and tonque ties, risk factors, development, dento-maxillary anomalies*

THE PRINCIPLES OF BASIC MEDICAL ATTENDANCE KEYS FOR THE DEVELOPMENT OF THE HEALTH SYSTEM MANAGEMENT

MIHAELA CODRINA LEVAI[1], RAMONA AMINA POPOVICI[2]

[1]Administrative Department, University of Medicine and Pharmacy "Victor Babes" Timisoara

[2]Department of Preventive Dentistry, Faculty of Dental Medicine University of Medicine and Pharmacy "Victor Babes" Timisoara

În prima parte sunt prezentate câteva repere istorice în instituirea legii asigurărilor de sociale de sănătate(LASS) şi a principiilor sistemului de asigurări de sănătate din România conform cu Legea asigurărilor sociale de sănătate. Se reliefează ideea că într-un stat democratic se prevede participarea activă a societăţii la realizarea unuia dintre fundamentale ale individului: dreptul la sănătate. Fiind expresia nu a unei voinţe politice, ci acţiunii concertate în interesul naţiunii, drepturile pacienţilor exprimă dorinţele fiecărui individ, legate de calitatea îngrijirilor medicale pe care le primeşte sau le-ar putea primi, oglindind cele două dimensiuni fundamentale ale calităţii: calitatea tehnică şi cea interpersonală, responsabilitatea atât a furnizorilor cât şi a pacienţilor în procesul de cerere şi ofertă al serviciilor de sănătate.

Cuvinte cheie: *drept fundamental, sănătate, lege, asigurări de sănătate, sistem de sănătate, îngijiri pentru sănătate, drepturile pacienţilor în Europa.*

The first part of the article there is a short history of the implementation of the social insurance laws (LASS) and the principles of the health insurance system in Romania, according to the Law of the social health insurance. It is emphasized the idea that in a democratic state it is stipulated the active participation of the society at the achievement of one of the fundamental rights of the individual: the right to health. This does not actually represents the voicing of a policy, but of the actions for the nation; the right of the patients express the wishes of each individual that are connected to the quality of the medical attendance that he receives or that he could receive, mirroring the two fundamental dimensions of quality: the tehnical quality and the interpersonal quality, the responsibility of the supliers and of the patients in the process of request and offer of health services.

Key words*: health, law, health assurance, health system, medical care, the rights of the patients in Europe.*

EVALUAREA MICRODURITATII ÎMBINARILOR METALICE/MICROHARDNESS EVALUATION OF METAL JOINTS

POP DANIELA MARIA[1], CRACIUNESCU EMANUELA LIDIA[1], SINESCU COSMIN[1], CLONDA ȘERBAN CEZAR[1], MARINESCU ADRIAN GEORGE[2], HAJAJ TAREQ[1], NEGRUȚIU MEDA LAVINIA[1]

[1]Disciplina de Propedeutica si Materiale Dentare, Departamentul I, Facultatea de Medicina Dentara, Universitatea de Medicina si Farmacie "Victor Babes" Timisoara

[2]Disciplina de Odontoterapie-Endodontie, Departamentul III, Facultatea de Medicina Dentara, Universitatea de Medicina si Farmacie "Victor Babes" Timisoara

Obiectivul studiului *a fost determinarea durităţii Vickers la nivelul materialului de bază, a zonei solidarizate şi a zonei influenţate termic, pentru îmbinări aliaj tip cobalt-crom şi titan, sudate electric prin sincristalizare.*

Material și metodă: *Pentru realizarea sudurilor cu Sistemul Implamed, au fost considerate trei grupe de îmbinări: grupul 1 - sârme de titan cu diametrul de 2mm, utilizate în rigidizarea imediată a implantelor, grupul 2 de probe au fost corectate defectele cervicale vestibulare ale capelor Co-Cr, utilizând sârmă de titan de 2mm, la ultimul grup au fost refăcute cervical defectele capelor de CoCr turnate in prealabil, utilizând bare turnate de CoCr, de 2mm. După sudare, probele au fost pregătite prin înglobare în răşină, respectiv prelucrate cu dispozitivului Phoenix 4000, examinate metalografic şi evaluate modificările de duritate. S-au stabilit duritățile Vickers pentru zonele de interes.*

Rezultate şi discuţii: *În urma studiului efectuat s-a demonstrat existenţa unor variaţii ale valorilor de duritate determinate în materialul de bază şi în zona influenţată termic, respectiv în zona de îmbinare pentru cele trei grupe de probe.*

Concluzii: *Valorile durităţilor determinate şi analizele statistice efectuate la toate probele relevă prezenţa variaţilor durităţii în zonele de interes. Timpii de sudare fiind scurţi în cadrul acestiu procedeu de sudare nu se crează posibilitatea modificarilor structurale mari.*

The purpose *was to determine the Vickers hardness at the base material, interlocked area, and thermic influenced area, for alloy joints type cobalt-chromium and titanium, welded by sincrystallization.*

Material and method: *For the realization of the weldings with Implamed Sistem, were investigated three groups of joints: group 1- titanium wire with the diameter of 2mm, used in immediately strengthening of the implants, at the group 2 of samples was corrected cervical vestibular floors of Co-Cr frameworks, using 2mm thick titanium wire, at the last group were remade cervical floors in the Co-Cr frameworks casted previous, using casted 2mm Co-Cr bars.*

After welding, samples were prepared by embedding in resin, respectively processed with the Phoenix 4000 device, metallographic examined and hardness modification were evaluated. Vickers hardness were established for interest areas.

Results and discussions: *In this study was demonstrated the existence of some variations of the hardness values of the base material and in the thermic influenced area, respectively in the interlocked area for the three groups of samples.*

Conclusions: *The values of the determined hardness and statistics analyzes performed at all samples reveals the presence of the hardness variations in the interest area. Because the welding time was short in this welding process it doesn't create the possibility of large structural modification.*

SESIUNE POSTERE

FACTORII CARE INFLUENTEAZA RATA DE SUCCES A MINI-IMPLANTELOR ORTODONTICE, EVALUATI CU AJUTORUL CBCT-ULUI/GUIDELINES FOR SUCCES IN PLACEMENT OF ORTHODONTIC MINI-IMPLANTS, ASSESSED BY CONE BEAM COMPUTED TOMOGRAPHY

ADELINA POPA[1], CAMELIA SZUHANEK[1], ELEONORA SCHILLER[1], CASIANA POPA[2],SILVIU BRAD[3]

[1]Disciplina Ortodontie, Universitatea de Medicina si Farmacie "Victor Babes " Timisoara
[2]Studenta, Universitatea de Medicina si Farmacie "Victor Babes " Timisoara
[3]Disciplina Radiologie, Universitatea de Medicina si Farmacie "Victor Babes " Timisoara

Obiectiv: *Scopul acestui studio a fost sublinierea unor repere,evaluate cu ajutorul CBCT-ului, pentru cresterea ratei de succes in plasarea mini-implantelor ortodontice,*

Material si metode: *Sintetizam datele publicate in literatura internationala cu privire la factorii care influenteaza rata de success a mini-implantelor ortodontice. Prezentam cazurile clinice proprii comparand rezultatele obtinute cu ajutorul CBCT-ului cu cele din literature internationala.*

Rezultate: *Factorii pe care i-am evaluat: grosimea corticalei osoase,apropierea de radacini si unghiul de insertie.*

Grosimea osului cortical difera in anumite parti ale maxilarelor. Corticala vestibulara a fost mai groasa la nivelul mandibulei decat la maxilar.

Grosimea corticalei maxilare este mai groasa la nivelul palatului comparativ cu cea vestibulara. Grosimea cea mai mare a corticalei la nivelul maxilarului este intre premolarul 1 si premolarul 2.

La nivelul mandibulei grosimea corticalei creste dinspre anterior spre posterior.Cea mai mare grosime este intre molarul 1 si molarul 2.

Contactul cu radacina a fost asociat cu o rata mare de esec a mini-implantelor.

Pentru a obtine o stabilitate optima a mini-implantelor unghiul de insertie de 50 ^{0} la 70 ^{0} este recomandat.

Concluzii: *O combinatie de studii clinice pe animale si os artificial au demonstrate ca cel mai important factor care depinde de pacient si influenteaza stabilitatea primara a mini-implantelor este grosimea si densitatea corticalei osoase. Concluziile sunt ca zona posterioara este zona optima pentru inserarea mini-implantelor.*

Osul vestibular dintre primul premolar si primul molar la maxilar si spatiile interradiculare dintre primul premolar si molarul doi la mandibula sunt locatii optime pentru inserarea mini-implantelor

Pentru a obtine o stabilitate primara buna a mini-implantelor incarcate, unghiul de inserare recomandat este intre 50 ^{0} si 70 ^{0}. Insertia verticala si foarte oblica au fost asociate cu o stabilitate precara a mini-implantelor.

Background: *The purpose of this study was to draw some guidelines for success in placement of orthodontic mini-implants with the use of cone beam computed tomography.*

Material and methods: *We summarize the knowledge from published clinical trials regarding the factors that influence the success rate of mini-implants. We present our clinical cases comparing the results assessed by cone beam computed tomography, with the international published reviews.*

Results: *The factors that we assessed by cone beam computed tomography are: bone quantity and quality, root proximity, mini-implant angulation.*

The thickness of alveolar cortical bone differs in different parts of the jaws. Buccal cortical bone thickness was greater in the mandible than in the maxilla.

The maxillary cortical bone is thicker in the palate than on the buccal surface. The highest buccal cortical thickness in the maxilla was between the first and second premolars.

In the mandible cortical bone thickness increases from anterior to posterior. The highest buccal cortical thickness was between the first and second molars.

The root contact was related to the failure of the mini-implants.

To achieve the best stability of microscrews, a placement angle of 50 ^{0} to 70 ^{0} is advisable.

Conclusions: *A combination of clinical, animal and artificial bone studies has demonstrated that the most important patient determinants of primary stability are the density and thickness of the cortical plates. It was concluded that the posterior area is the best site for inserting mini-implants. The buccal alveolar bone between the first premolar and first molar in the maxilla and the interradicular spaces from the first premolar and second molar in the mandible were found to be adequate for orthodontic mini-implants.*

To achieve optimal stability of loaded mini implants a placement angle between 50 ^{0} and 70 ^{0} is advisable. Vertical and very oblique placement angles resulted in reduced stability of the mini-implants.

INFLUENȚA CONTAMINĂRII CU SALIVĂ ASUPRA REZISTENȚEI ADEZIVILOR ORTODONTICI/THE INFLUENCE OF SALIVA CONTAMINATION ON THE BOND STRNGTH OF ORTHODONTIC ADHESIVES

DR. GOLBAN DENISA-MARIA[1], PROF.UNIV. DR. BORȚUN CRISTINA-MARIA[2], Ș.L. DR. SZUHANEK CAMELIA[3]

[1]Medic Rezident, Clinica de Ortodonție și Ortopedie Dento-Facială, UMF "Victor Babeș" Timișoara
[2]Decan, Facultatea de Medicină Dentară, UMF"Victor Babeș"Timișoara
[3]Clinica de Ortodonție și Ortopedie Dento-Facială, UMF"Victor Babeș"Timișoara

***Obiectiv**: Contaminarea accidentală a smalțului demineralizat este o problemă întâmpinată de majoritatea ortodonților. Scopul acestui studiu a fost să testăm efectele salivei asupra Reliance Bonding Resin (Reliance Orthodontic Adhesives, Itasca, Illinois).*

***Materiale și Metodă**: 21 de bracket-uri după prescripția Roth au fost colați pe 21 de dinți umani extrași (care au fost poziționați în blocuri de rășină) conform unor modalități diferite: 1-după demineralizare și aplicarea Reliance Bonding Resin, 2-după demineralizare și contaminare cu salivă, urmat de aplicare de bonding, 3-după demineralizare și aplicare de bonding, urmată de contaminare cu salivă. Fiecare bracket a fost indepărtat prin tracțiunea cu un dinamometru.*

***Rezultate și Discuții**: Grupul 1, care este grupul de control, a arătat cele mai mari valori ale rezistenței adezive (20 MPa). În cazul grupurilor 2 și 3, contaminarea cu salivă a dus la scăderea legăturii (14 MPa pentru grupul în care contaminarea s-a realizat înainte de aplicarea bondingului, respective 11 MPa, după aplicarea bondingului). Există primeri insensibili la umezeală care au o putere adeziva acceptabilă atât în câmp umed, cât și în câmp uscat, reprezentând o soluție bună în cazul în care suprafața dentară nu poate fi păstrată uscată.*

***Concluzii**: Combinația de acid fosforic și Reliance Bonding Resin (Reliance Orthodontic Adhesives, Itasca, Illinois) conduce la o fortă adezivă crescută, însă, aceași combinație, în prezența salivei, chiar dacă apare înainte sau după aplicarea bondig-ului, se slăbește legatura adezivă.*

***Objective**: Accidental contamination of etched enamel is a problem encountered by most orthodontists. The purpose of this study was to test the effects of saliva contamination on Reliance Bonding Resin (Reliance Orthodontic Adhesives, Itasca, Illinois).*

***Materials and Method**: 21 Roth prescription brackets were bonded on 21 human teeth (that were embedded in blocks of resin) according to various modalities: 1-after etching and Reliance Bonding Resin application, 2-after etching and saliva contamination followed by an application of bonding resin and 3-after etching and application of bonding resin followed by saliva contamination. Each bracket was de-bonded by traction with a dynamometer.*

***Results and Discussions**: Group 1, also the control group, showed the highest mean shear bond strength (20 MPa). In Groups 2 and 3, saliva contamination lowers the bond strength (14 MPa for the group when the contamination happened before bonding application, respectively 11 MPa, after bonding application). There are moisture-insensitive primers that have acceptable bond strength in either dry or wet fields, so it appears to be a great solution when the tooth surface can't be kept dry.*

***Conclusions**: The combination of phosphoric acid treatment and Reliance Bonding Resin (Reliance Orthodontic Adhesives, Itasca, Illinois) leads to a great bond strength, but, the same combination, in presence of saliva, either if it appears before or after the bonding application, lowers the bond strength.*

RESORBȚIA RADICULARĂ INDUSĂ DE CANINII INCLUȘI. UN STUDIU ÎN CBCT/IMPACTED CANINES INDUCED RESORPTION. A CBCT STUDY

DR. GOLBAN DENISA-MARIA[1], Ș.L. DR. SZUHANEK CAMELIA[2], CONF. DR. SCHILLER ELEONORA[2]

[1]Medic Rezident, Clinica de Ortodonție și Ortopedie Dento-Facială, UMF "Victor Babeș" Timișoara
[2]Clinica de Ortodonție și Ortopedie Dento-Facială, UMF"Victor Babeș"Timișoara

***Obiective**: Obiectivele acestui studiu au fost de a investiga prevalenţa, localizarea, extinderea resorbţiilor radiculare induse de caninii incluși.*

***Materiale și Metodă**: În acest studiu au fost investigaţi 24 de pacienţi care prezentau canini cu incluzie parţială sau totală. Fiecărui pacient i s-a efectuat câte o analiză CBCT, aparatul utilizat fiind cel de la Cranex Sordex 3D. Analizele au fost vizualizate cu aplicaţia OnDemand3Dapp, cu opţiunea de vizualizare 3D DENTAR (3D MPR). Au fost dimensiunile leziunilor în trei planuri. Obiectul Ruler de la secţiunea Measure a fost utilizat pentru toate măsuratorile.*

***Rezultate și Discuții**: Din totalul de 24 de pacienţi care prezentau canini incluşi,10 au prezentat resorbţii radiculare ale dinţilor adiacenţi.Cea mai importantă resorbţie a fost găsită pe un incisiv lateral, având o lungime de 8,94 mm, o lăţime de 3,38 mm, respectiv o adâncime de 2,63 mm. Cel mai frecvent afectat dinte a fost incisivul lateral, 52,17 % din cazurile cu resorbţie, urmate apoi de incisivul central şi premolarul prim, cu un procent de 26,08, respectiv 21,73.*

***Concuzii**: Situarea leziunilor resorbtive exclusiv pe feţele vestibulare sau palatinale poate duce la imposibilitatea sau diminuarea posibilităţii de diagnostic ale acestora cu ajutorul imagisticii bidimensionale. Pentru pacienții cu resorbții radiculare trebuie să ținem cont de direcția de deplasare a caninilor incluși in cazul în care se dorește tracționarea acestora pe arcadă.*

***Objective**: The objective of this study was to evaluate the prevalence, placement and surface of radicular resorption induced by impacted canines.*

***Materials and Method**: In this study 24 patient with total or partial impacted canines were investigated. Every patient had a CBCT made with Cranex Sordex 3D. The analyses were visualized with OnDemand3Dapp, with the 3D Dentar (3DMPR). The size of each resorption was measured in all three planes. The object Ruler from Measure section was used for all the measurements.*

***Results and Discussion:** From the total of 24 patients, 10 of them presented radicular resorption. The most important resorption was found on the lateral incisor, with a length of 8,94 mm and a depth of 2,63 mm. The most affected tooth was the lateral incisor, in 52,17% of cases, followed by central incisor and first bicuspid, in 26,08 percent, respectively 21,73 percent of cases.*

***Conclusions**: In the situations when the canine is impacted exclusively on the vestibular or oral surfaces can lead to the impossibility or a reduced accuracy of diagnostic when bidimensional imaging is used. For patients with radicular resorption, we have to take into consideration the direction of movement in case the treatment we chose implies the alignment of the impacted canines.*

DISPOZITIVE VACUUM-FORMATE ÎN ORTODONȚIE/VACUUM FORMED DEVICES IN ORTHODONTICS

DR. GRIGORE ADELINA, Ș.L. DR.SZUHANEK CAMELIA, PROF. DR. ONISEI DOINA

Universitatea de Medicină și Farmacie "Victor Babeș" Timișoara, România

***Obiectivul studiului**: Această prezentare pune accentul pe avantajele gutierelor vacuum-formate ca aparate active sau pasive în practica de zi cu zi. Acest tip de aparate sunt deseori confecționate în cabinetul de ortodonție sau trimise către alte laboratoare pentru a fi realizate cu ajutorul tehnologiei CAD-CAM. Gutierele pot fi folosite pentru a corecta malpoziții minore sau pentru a menține rezultatul după tratamentul ortododontic activ (retainerele).*

***Materiale și metode**: Am consultat mai multe review-uri din literatura de specialitate, am analizat mai multe cazuri clinice și am ajuns la concluzia că utilizarea unor atașamente sau diferite accesorii la nivelul gutierelor, poate facilita deplasările dentare minore: intruzie, extruzie, corectarea rotațiilor, închiderea*

diastemei,etc. Aceste aparate pot înlocui dinții lipsă până la plasarea unui implant, prin menținerea spațiului. Ele pot fi de ajutor în păstrarea unei bune funcționalități orale și estetice. Pacienții tratați cu Invisalign/ Clear Aligner folosesc, de multe ori, ultimul aligner pentru stabilitatea posttratament și pentru a contracara recidiva cauzată de elasticitatea fibrelor parodontale.

***Rezultate și discuții**: Recidiva în ortodonție este corelate cu factori ocluzali și parodontali, așadar, gutierele trebuie să mențină ocluzia ideală, conform celor 6 chei a lui Andrews, să prevină obiceiurile vicioase, să păstreze echilibrul muscular și sănătatea parodontală.*

***Concluzii**: Gutierele vacuum-formate sunt mai confortabile și mai estetice față de retainerele fixe sau cele wrap-around. Studiile arată că la pacienții care poartă aceste dispozitive există mai puține retracții gingivale și depozite de placă. Gutierele devin din ce în ce mai populare și probabil vor înlocui tratamentul cu bracket-uri în malocluziile mai puțin severe.*

***Study objectives**: This presentation is aimed to point out the advantages of vacuum formed devices as an active or passive appliance integrated in clinical use. These type of appliances are often made in the orthodontist's office or sent out to laboratories for manufacturing using CAD-CAM technology. These devices can be used to correct tooth position or to maintain it after active treatment: as retainers*

***Material and methods**: I studied different reviews on this topic, consulting orthodontic literature, and analised some clinical cases and came to the conclusion that using attachements or other accessories with vacuum formed devices can facilitate minor tooth movements such as intrusion, extrusion, rotations, diastema closure and so on. These appliances can also replace missing teeth prior to implant placement by maintaining space, proper oral functions and esthetics.Patients treated with Invisalign /Clear Aligner therapy often use the last aligner as a retainer to maintain orthodontic stability and prevent relapse due to periodontal fibers elasticity.*

***Results and discusions**: Orthodontic relapse is often corelated with periodontal and occlusal factors, therefore, the vacuum formed retainers must maintain the six keys to ideal occlusion of Andrews, absence of harmful oral habits, muscular balance and periodontal health.*

***Conclusions**: Vacuum formed devices seem to be more confortable than fixed retainers or wrap-around retainers, more esthetic and studies show less gingival retraction and plaque deposits. They tend to become the most popular devices as passive retainers and probably will replace brackets in the future as active aligners in minor malocclusions.*

APLICAŢII CLINICE ALE UTILIZĂRII MINERAL TRIOXID AGREGAT ÎN REPARAREA PERFORAŢIILOR RADICULARE ŞI A DINŢILOR CU FORAMEN APICAL LARG/CLINICAL APPLICATIONS OF MINERAL TRIOXIDE AGGREGATE IN ROOT PERFORATIONS OR TEETH WITH LARGE APICAL FORAMINA

RĂZVAN-MIHAI HORHAT[1], ANDREEA SIMONA PUŞCU[1], CORINA VOINEA[1], HENRIETTE NAGY[1], LUMINIŢA NICA[2]

[1]Rezident Endodonţie An II, Facultatea de Medicină Dentară, UMF Victor Babeş Timişoara
[2]Conf. Univ. Dr. Disciplina Odontoterapie- Endodonţie, Facultatea de Medicină Dentara, UMF Victor Babeş Timişoara

***Scopul**: Scopul lucrării este acela de a observa răspunsul clinic al dinţilor care au necesitat repararea de perforaţii sau realizarea de plug-uri de MTA apical la dinţii cu rezecţii apicale în antecedente sau resorbţii apicale determinate de leziuni periapicale cronice.*

***Introducere**: La dinţii cu retratamente endodontice pe cale ortogradă, posibilitatea de perforaţie coronară sau radiculară este mult mai mare decât în cazul dinţilor care necesită tratamente endodontice per primam. De asemeni, un fenomen des întalnit este transportul extern cu perforaţie apicală, ce necesită repararea cu MTA sau obturarea completă a canalului radicular cu mineral trioxid agregat. De asemeni în cazul dinţilor cu procese periapicale extinse fenomenul de resorbţie apicală impune realizarea plug-ului de MTA. La dinţii cu rezecţii apicale ce necesită retratament, dimensiunea mare a foramenului implică utilizarea în treimea apicală a unui plug de MTA.*

***Materiale şi metode**: S-au studiat cinci cazuri clinice, dintre care două au necesitat plug-uri cu MTA după realizarea rezecţiei apicale, iar celelalte trei au prezentat perforaţii, două la nivelul planşeului camerei pulpare si unul perforaţie laterală, datorată unui fenomen de transport intern-extern pe rădăcina mezio-linguală. In toate cazurile tratamentul de elecţie a fost aplicarea de MTA sub microscopul operator endodontic.*

***Rezultate**: Retratamentele endodontice pe cale ortogradă cu aplicarea plug-ului de MTA necesită observarea directă sub microscopul operator endodontic şi o tehnica precisă de lucru care să permită aplicarea acestuia şi compactarea folosind plugger-e de mână şi anse speciale ultrasonice.*

***Concluzii**: MTA se adevereşte a fi materialul de elecţie în cazul obturării dinţilor cu foramene apicale largi, cât şi a perforaţiilor; dinţii astfel trataţi au prezentat un răspuns pozitiv, confirmat ulterior prin radiografii de control şi prin absenţa sensibilităţii post-operatorii.*

***Aim**: The purpose of the paper is to observe the clinical response of the teeth which needed repairment of perforation or MTA apical plugs on those teeth which needed apicoectomy, or apical resorbtions determined by chronical periapical lessions.*

***Introduction**: The teeth that need endodontic retreatment via ortograde path are more exposed to the risk of coronal or root perforation than the teeth that need an endodontic treatment per primam. Also a very common fenomena is the external transport with apical perforation in which requires to be repaired with MTA, or full-lenght obturation of that root canal. In the case of teeth that have a chronical periapical lessions, external resorbtion can be encountered, so the apication of an MTA plugg is required. In the case of teeth that had an apicoectomy, the foramina is very large most of the time so the only way you can obturate is with the apication of an MTA plug.*

***Materials and methods**: We studied five clinical cases, two of which neede MTA plugs after apicoectomy, while the other three presented perforations, two of which were coronal perforations in the pulp chambre and one had a lateral perforation due to an internal-external transportation fenomena on a mesial-lingual molar root. In all af the cases the treatment of choice was MTA apication under the endododntic operative microscope.*

***Results**: The endodontic retreatment via ortograde path and the aplication of MTA plugs needs to be observed under the guidence of the endodontic operative microscope and also a precise working technique which includes the aplication and compactation of the MTA with hand pluggers and ultrasonic loops.*

***Conclusions**: So it seems that the MTA is indeed the to go material in case of teeth with larger than normal foramina and also perforations; all of these teeth presented a positive response, later confirmed with radiographs and the lack of post operative sensibility.*

ROLUL TRATAMENTULUI ENDODONTIC PE CALE ORTOGRADĂ ÎN VINDECAREA LEZIUNILOR PERIAPICALE CRONICE: RAPORT DE CAZURI CLINICE/THE ROLE OF CONSERVATIVE ENDODONTIC TREATMENT IN THE HEALING OF CHRONIC PERIAPICAL LESIONS: SERIES OF CASES

IOANA MORAR[1], GEORGE CIOCAN[1], DIANA STAN[1], LUMINIȚA NICA[2]

[1]Rezident Endodonţie An I, Facultatea de Medicină Dentară, UMF Victor Babeş Timişoara
[2]Conf. Univ. Dr. Disciplina Odontoterapie- Endodonţie, Facultatea de Medicină Dentara, UMF Victor Babeş Timişoara

***Introducere:** Parodontitele apicale cronice sunt procese inflamatorii ale ţesutului periapical produse în primul rând de bacterii şi de produşii lor de metabolism, cu origine în spaţiul endodontic. Acestea pot fi rezolvate cu succes prin tratament endodontic conservativ ortograd.*

Tratamentul ortograd al parodontitelor apicale oferă avantaje crescute, atât din punct de vedere biologic, prin îndepărtarea majorității microorganismelor din canalul radocular, cât și mecanic prin determinarea cu o mai mare eficiență și siguranță a poziției foramenului apical. Aceste aspecte ale tehnicii de preparație, alături de un protocol de irigare adecvat și eficient conduc la rezultate optime ale tratamentului endodontic.

***Obiectiv:** Obiectivul acestui raport de cazuri clinice este prezentarea etapelor clinice de tratament în parodontitele apicale cronice si demonstrarea eficienței terapiei endodontice pe cale ortogradă în vindecarea leziunilor periapiacale cronice, fără a fi necesară rezecarea porțiunii apicale radiculare sau chistectomia.*

***Material si metodă:** Au fost luați în studiu trei pacienţi diagnosticați cu parodontite apicale cronice pe baza examenului clinic și a investigațiilor radiologice complementare clasice (radiografia periapicală) şi moderne (computer tomografia cu fascicol conic). S-a instituit tratamentul endodontic după anestezie, izolare cu diga, prepararea cavitatii de acces, determinarea electronică a lungimii de lucru și instrumentarea canalului radicular însoțită de irigare. La toți dinții s-a folosit pentru o perioadă de 10-14 zile medicație interimară pe bază de hidroxid de calciu, dinții fiind sigilați tridimensional și restaurați coronar într-o ședință terapeutică ulterioară.*

***Rezultate:** Evaluarea clinico-radiologică postoperatorie a cazurilor tratate a demonstrat o evoluție favorabilă și obținerea vindecării leziunilor periapicale cronice în urma tratamentului endodontic.*

***Concluzii:** Deoarece leziunile periapicale cronice sunt leziuni de origine endodontică, tratamentul endodontic pe cale ortogradă este singurul care asigură îndepărtarea factorilor cauzali, oferind rezultate predictibile și astfel, obtinându-se vindecarea. O procedură nechirurgicală trebuie avută în vedere întotdeauna, făcând astfel intervenția de rezecție apicală inutilă.*

Introduction: *Chronic apical periodontitis represents an inflammatory response of the periapical tissues caused primarily by the bacteria from the root canal space. It is accepted that all inflammatory periapical lesions should be initially treated by conservative nonsurgical procedures, both in „per prime" interventions or in endodontic retreatment. The conservative treatment of apical periodontitis presents important advantages from biological and mechanical point of view, by eliminating the majority of the microorganisms from the endodontic system. An adequate shaping technique in association with an efficient irrigation protocol leads to favourable outcomes of the endodontic treatment.*

Objective: *The aim of this series of cases is to describe the importance of the conservative endodontic treatment performed on teeth with chronic apical periodontitis, and to demonstrate that the involved teeth return to a state of health and function without surgical intervention.*

Material and methods: *3 patients diagnosed with chronic apical periodontitis based on the clinical and radiological examination (periapical radiography and CBCT) were endodontically treated. After anesthesia, rubber dam isolation, access cavity preparation, electronic determination of the root canal length and instrumentation/debridement of the root canals, calcium hydroxide was placed in addition as an intracanal-disinfecting material for 10-14 days. Three-dimensional root canal filling and coronal restoration were performed in a following appointment.*

Results: *The postoperative radiographs and the periodic follow-up evaluation revealed the adequacy of the endodontic treatment and the favourable outcome of the periapical lesions, following root canal therapy.*

Conclusions: *Because apical periodontitis are lesions of endodontic origin, the conservative endodontic treatment is the only possibility of removing the etiological factors, providing predictable results and the healing of periapical tissues.*

Nonsurgical management of periapical lesions has shown a high success rate. A nonsurgical approach should always be adopted before apical surgery.

INSTRUMENTAREA ROTATIVĂ A CANALELOR RADICULARE CURBE FOLOSIND SISTEMUL PROTAPER NEXT - PREZENTARE DE CAZURI CLINICE/ROTARY INSTRUMENTATION OF CURVED ROOT CANALS USING THE PROTAPER NEXT SYSTEM– SERIES OF CASES

ALEXANDRA NATU[1], LAURA OREL[1], ALINA MOCANU[1], LUMINIȚA NICA[2]

[1]Rezident Endodonţie An II, Facultatea de Medicină Dentară, UMF Victor Babeş Timişoara
[2]Conf. Univ. Dr. Disciplina Odontoterapie- Endodonţie, Facultatea de Medicină Dentara, UMF Victor Babeş Timişoara

Introducere: *Terapia endodontică este bazată pe curățarea, prepararea și obturarea sistemului endodontic. Instrumentarea rotativă cu instrumente moderne din aliaje de Ni-Ti este utilizată în prezent în prepararea canalelor radiculare. Sistemul ProtTaper Next (Dentsply Maillefer, Ballaigues, Switzerland) este un sistem rotativ introdus recent pe piață, având ca particularitate forma rectangulară de secțiune a părții active, care nu se rotește centrat în canalul radicular și are o flexibilitate crescută datorită aliajului de NiTi tratat termic, M-wire. Sistemul este compus din trei instrumente de bază: X1 (17.04), X2 (25.06) siX3 (30.07).*

Scop: *Prezentul raport de cazuri clinice descrie tratamentul endodontic efectuat pe canale radiculare curbe folosind un nou sistem rotativ din aliaje de nichel-titan și obturarea tridimensională a sistemului endodontic prin tehnica undei continue centrate de condensare.*

Material și metodă: *Sunt descrise cinci cazuri de tratamente endodontice la dinți cu canale radiculare cu diferite grade de curbură. Tratamentele au fost efectuate sub observare directă folosind microscopul operator endodontic (Alltion, Wuzhou Co, China) după negocierea inițială a canalelor radiculare cu ajutorul instrumentelor ProGlider (Dentsply Maillefer), iar pentru preparare s-a folosit secvența X1-X2-X3 și motorul endodontic X-Smart Plus (Dentsply Maillefer) la 300 rpm si torque de 4.0 N.cm, în prezenta irigantului NaOCl 5,25%.*

Pentru obturarea canalelor radiculare s-a folosit sealer AH Plus (Dentsply DeTrey, Konstanz, Germany) și conuri calibrate de gutapercă pentru ProTaper Next (Dentsply Maillefer), prin condensarea verticală cu plugger-ul System B adaptat conicităților de preparare; etapa de umplere apico-coronară (back-fill) s-a realizat prin injectarea de gutapercă, iar la unele cazuri s-a cimentat adeziv un dispozitiv de fibră de sticlă.

Rezultate și discuții: *Având în vedere gradul de curbură a canalelor radiculare, sistemul ProTaper Next poate realiza prepararea acestora fără transport apical, respectând curburile multiplanare ale spațiului endodontic.*

Concluzii: *Sistemul ProTaper Next este destinat pentru prepararea majorității canalelor radiculare, fără a exista riscul de transportare apicală sau fracturare a instrumentelor în canalul radicular, atunci când este folosit într-o tehnică corectă de lucru.*

Introduction: *Endodontic therapy is based on the cleaning-shaping and filling of the endodontic system. Rotary instrumentation with modern NiTi instruments is currently used in the shaping of the root canal. The ProTaper Next System (Dentsply Maillefer, Ballaigues, Switzerland) is a recently introduced rotary system with a particular rectangular shape of the active part, which rotates non-centered into the root canal and has an increased flexibility because of the M-wire NiTi. The system is composed of three basic instruments X1 (17.04), X2 (25.06) and X3 (30.07).*

Objective: *The present clinical report of cases describes the endodontic treatment performed on curved root canals using a new rotary nickel-titanium system and three-dimensional filling of the root canal in the continuous wave of condensation technique.*

Material and methods: *Five clinical cases of curved root canals are described. The endodontic treatment was performed under the dental operating microscope (Alltion, Wuzhou Co, China) using ProGlider files (Dentsply Maillefer) for the rotary negotiation of the root canals, and the sequence X1-X2-X3 at 300 rpm and torque of 4.0 N.cm, under irrigation with NaOCl 5.25%, in the shaping of the root canal, and the X-smart Plus endo motor (Dentsply Maillefer). The endodontic system was filled with AH Plus Sealer (Dentsply DeTrey, Konstanz, Germany) and calibrated ProTaper Next gutta-percha cones (Dentsply Maillefer), down-packed with System B pluggers; the backfill was completed by injecting warm gutta-percha or by the adhesively cementation of a fiber posts into the root canal.*

Results and discussion: *The ProTaper Next system is able to shape curve root canals without transporting the apical foramen, regarding the angle of curvature.*

Conclusion: *This system is designed to shape the majority of the root canals, without the risk of transportation or fracture, if used in a correct technique.*

DISTRIBUŢIA TIPURILOR DE DIAGNOSTICE ALE TULBURĂRILOR TEMPORO-MANDIBULARE ÎN CADRUL UNUI GRUP DE PACIENŢI./ DISTRIBUTION OF DIAGNOSES FOR TMJ DISORDERS IN A GROUP OF PATIENTS.

SERGIU-ALEXANDRU RĂDULESCU[1]; TEODOR TRĂISTARU[2]

[1]Asist. Univ., Catedra de Protetică Dentară Fixă şi Ocluzologie, UMF "Carol Davila" Bucureşti
[2]Prof. Univ. Dr., Catedra de Protetică Dentară Fixă şi Ocluzologie, UMF "Carol Davila" Bucureşti

Obiectivul studiului. Evaluarea prevalenţei diferitelor diagnostice ale tulburarilor temporo-mandibulare într-un grup de pacienţi ce prezentau simptome ale unor tulburari temporo-mandibulare şi compararea rezultatelor cu alte studii din literatură.

Material şi metodă. Au fost examinaţi 50 de subiecţi (19 bărbaţi şi 31 femei) în clinica de protetică dentară din cadrul facultăţii de Medicină Dentară UMF "Carol Davila", media vârstei fiind 22.32 ani (21-24ani). Evaluarea a fost realizată cu ajutorul chestionarului Research Diagnostic Criteria for Temporo-mandibular Disorders axa I (RDC/TMD). Examinarea clinică a fost realizată de acelaşi medic. Rezultatele au fost interpretate statistic cu ajutorul programului SPSS versiunea 13.

Rezultate şi discuţii. Tulburările musculare, deplasările discale şi alte tipuri de tulburări articulare au fost diagnosticate respectiv în 12%, 46%, şi 0% din cazuri. Deplasarile discale cu reducere au fost găsite în 14% din cazuri în articulaţia dreaptă şi în 32% din cazuri în articulaţia stângă. Comparând deplasările discale apărute în cele două articulaţii nu s-au descoperit diferenţe semnificative (valoare P=0.015). Rezultatele obţinute se încadrează în gama rezultatelor prezente în literatură. Prevalenţa deplasărilor discale cu reducere este raportată în literatură având valori între 10% şi 34% pentru fiecare articulaţie.

Concluzii. În urma realizării acestui studiu s-au gasit următoarele diagnostice: tulburări musculare, deplasări discale cu recaptare în 12% respectiv 46% din cazuri. Studii viitoare realizate în cadrul populaţiei generale, vor putea evalua mult mai exact prevalenţa tulburarilor temporo-mandibulare.

Objectives: Prevalence evaluation of different diagnoses of temporomandibular disorders in a group of patients presenting symptoms of temporomandibular disorders and comparing the results with other studies in the literature.

Material and method: A number of 50 subjects were examined (19 men and 31 women) in dental prosthodontics clinic from the Faculty of Dental Medicine MFU "Carol Davila", average age was 22.32 years (21-24 years). The evaluation was conducted using the Research Diagnostic Criteria For Temporomandibular Disorders Axis I (RDC/TMD) questionnaire. The results were statistically interpreted using SPSS version 13 software.

Results and discussion: Muscle disorders, disc displacements and other joint disorders were diagnosed respectively in 12%, 46% and 0% of cases. Disc displacements with reduction were found in 14% of cases in the right joint and in 32% of cases in the left joint. Comparing the disc displacements occurring in the two joints there were not found significant differences (P value = 0.015). The obtained results are within the range of results

available in the literature. The prevalence of disc displacement with reduction is reported in the literature with values between 10% and 34% for each joint.

Conclusions: Following the completion of this study the following diagnoses were found: muscle disorders, disc displacements with reduction in 12% respectively 46% of cases. Future studies conducted in the general population, will be able to evaluate more acurately the prevalence of temporomandibular disorders.

DIAGNOSTICUL RESORBŢIILOR CERVICALE EXTERNE CU AJUTORUL TOMOGRAFIEI COMPUTERIZATE CU FASCICUL CONIC (CBCT)/CONE BEAM COMPUTED TOMOGRAPHY DIAGNOSIS OF EXTERNAL CERVICAL ROOT RESORPTIONS

ANDREI ŞUCLEA[1], ANDREEA CERDAC[1], ADRIANA DĂRĂBAN[1], LUMINIŢA NICA[2]

[1]Rezident Endodonţie An I, Facultatea de Medicină Dentară, UMF Victor Babeş Timişoara
[2]Conf. Univ. Dr. Disciplina Odontoterapie- Endodonţie, Facultatea de Medicină Dentara, UMF Victor Babeş Timişoara

Introducere: *Resorbţia cervicală invazivă este un tip neobişnuit de resorbţie externă, care poate afecta orice dinte în dentaţia permanentă. Etiologia sa este încă slab înţeleasă, dar trauma, tratamentul ortodontic, tratamentul periodontal şi procedurile de albire pe cale internă a dinţilor cu discromii endodontice, sunt factorii cauzali cei mai importanţi. O interpretare radiografică optimă este decisivă pentru diagnosticarea resorbţiei cervicale externe şi distingerea ei de o resorbţie internă.*

Scop: *Evaluarea modificărilor apărute în urma resorbţiilor cervicale externe la nivel dentar şi osos, cu ajutorul tomografiei computerizate cu fascicul conic (cone beam computed tomography-CBCT).*

Material şi metodă: *Trei pacienţi s-au prezentat pentru consult de specialitate, descriind în antecedente tratamente endodontice combinate cu proceduri de albire pe cale internă. Doi dintre pacienţi au fost purtători de aparate ortodontice. La examenul radiografic s-a diagnosticat prezenţa unor resorbţii extinse cervicale, cu pierderea masivă de substanţă dură dentară în treimea coronară a canalului radicular şi accentuată resorbţie osoasă. Sondajul parodontal a confirmat pierderea suportului parodontal. Doar într-un singur caz s-a constatat prezenţa unei fistule şi mobilitatea crescută a coroanei, indicând posibilitatea existenţei unei fracturi. Toţi cei trei pacienţi au fost trimişi spre investigare cu ajutorul CBCT parţial (10 mA si 89KVp).*

Rezultate: *Analiza în cele trei planuri a secţiunilor investigate pe CBCT a permis evaluarea clară a lipsei de substanţă dură la nivel osos şi pierderea conturului radicular. Perforaţia radiculară extinsă nu permite efectuarea retratamentului endodontic ortograd şi nici o procedură chirurgicală de reparare. În toate cele trei cazuri, singura indicatie posibilă a fost extracţia dentară, urmată de terapia implanto-protetica.*

Concluzii: *În majoritatea cazurilor de resorbţie cervicală externă pot fi incriminaţi ca şi factori etiologici tratamentele ortodontice realizate pe dinţi tratati endodontic necorespunzător şi care au prezentat albiri interne din cauza unor discromii. De asemenea se poate concluziona importanţa analizei prin CBCT zonal în stabilirea diagnosticului de resorbţie şi a indicaţiei corecte terapeutice.*

Introduction: *Invasive cervical resorption is an uncommon type of external resorption, which can affect any tooth in permanent dentition. Its etiology is poorly understood, but trauma, orthodontic treatment, periodontal treatment and internal dental bleaching are the most frequent causal factors. An optimal radiographic interpretation is decisive for the diagnosis of external cervical resorption and to distinguish it from an internal resorption.*

Objective: *To evaluate the importance of cone beam computed tomography (CBCT) in the diagnosis of cervical root resorptions.*

Material and methods: *Three patients addressed to our clinic for a specialized consult describing several symptoms in teeth with former endodontic treatment combined with internal dental bleaching. Two of the patients were also wearing brackets. Following the radiographic exam, the teeth have been diagnosed with extended cervical resorption, massive loss of the hard dental substance in the coronal third of the root and an accentuated bone loss. Periodontal probing confirmed the loss of periodontal support. In only one case, a fistula was also noticed, and the increased mobility of the crown indicated the possible existence of a coronal fracture. All three patients have been further investigated with a small field CBCT scan at low dose (10 mA and 89 KVp).*

Results: *The 3D analysis on the CBCT scans allowed a better evaluation of the bone and radicular substance loss, confirming the diagnosis of cervical resorption. Extended radicular perforations cannot be repaired by endodontic retreatment or surgical procedures. In all three cases, the only possible indication was dental extraction followed by implant-prosthetic therapy.*

Conclusions: *In most of the cases, orthodontic treatment and internal bleaching procedures can be incriminated as an etiological factor for external cervical resorptions. Also, the importance of a zonal CBCT analysis in the correct diagnosis and indication for treatment of teeth with resorption, can be stated.*